L1

Anatomie

Médecine

Sommaire

1 Généralités **3**
1.1 Position de référence 3
1.2 Système de référence 3
1.3 Conventions 5

2 Corps **5**
2.1 Mouvements 5
2.2 Système squelettique 6
2.3 Articulation 8
2.4 Système musculaire 13
2.5 Cavités 14
2.6 Vaisseaux 15
2.7 Système circulatoire hydraulique sanguin 20
2.8 Organes des sens 21
2.9 Système nerveux 24

3 Dos **36**
3.1 Colonne vertébrale 36
3.2 Vertèbres 36

4 Thorax **38**
4.1 Cage thoracique 38
4.2 Médiastin 40
4.3 Appareil respiratoire 40
4.4 Œsophage 44
4.5 Cœur 45

5 Abdomen **50**
5.1 Zones de l'abdomen 50
5.2 Appareil digestif 50
5.3 Diaphragme 51
5.4 Cavité abdominale 51
5.5 Estomac 54
5.6 Intestin grêle 56
5.7 Gros intestin 58
5.8 Foie 59
5.9 Vésicule biliaire 61
5.10 Pancréas 61

6 Pelvis et périnée **63**
6.1 Gros intestin 63
6.2 Appareil urinaire 64
6.3 Appareil génital 68

7 Membres **73**
7.1 Membre supérieur 73
7.2 Membre inférieur 77

8 Tête et cou **79**
8.1 Tête 79
8.2 Cou 90

9 Liens **97**

1 Généralités

L'**anatomie**[1] est l'étude de la **description**, de la **situation** et de la **fonction** des **composants du corps humain** à l'échelle macroscopique.

Elle tient compte des innovations techniques et des comparaisons intra et inter espèce.

$$\underbrace{cellules}_{Biologie\ cellulaire} < \underbrace{tissus}_{Histologie} < \underbrace{organes < appareils < systèmes < corps}_{Anatomie}$$

Les organes remplissent une fonction principales et des fonctions secondaires.

On appelle appareil un ensemble d'**organes dissemblables** interdépendants orientés vers une fonction commune (ex : appareil digestif, locomoteur…).

On appelle système le groupement d'**organes comparables**. Ils ont des fonctions **comparables** (ex : système musculaire) ou **complémentaires** (ex : système urinaire).

Pour décrire un corps, on décompose le corps en **métamères** (segmentation, ex dermatome[2], colonne C1 C2…).

1.1 Position de référence

- **érigée**[3] : orthostatique, debout ;
- **regard à l'horizon** ;
- **membres inférieurs tendus**, **pieds en légère rotation latérale** ;
- **membres supérieurs étendus** le long du tronc, **paume de la main tournée vers l'avant**. (**supination**[4], c'est le contraire de la **pronation**[4]).

Il existe d'autres positions qui ne sont pas de référence :

- décubitus[5] dorsal : être allongé horizontalement sur le dos ;
- décubitus ventral : être allongé horizontalement sur le ventre ;
- décubitus latéral : être allongé horizontalement sur le côté.

2 Système de référence

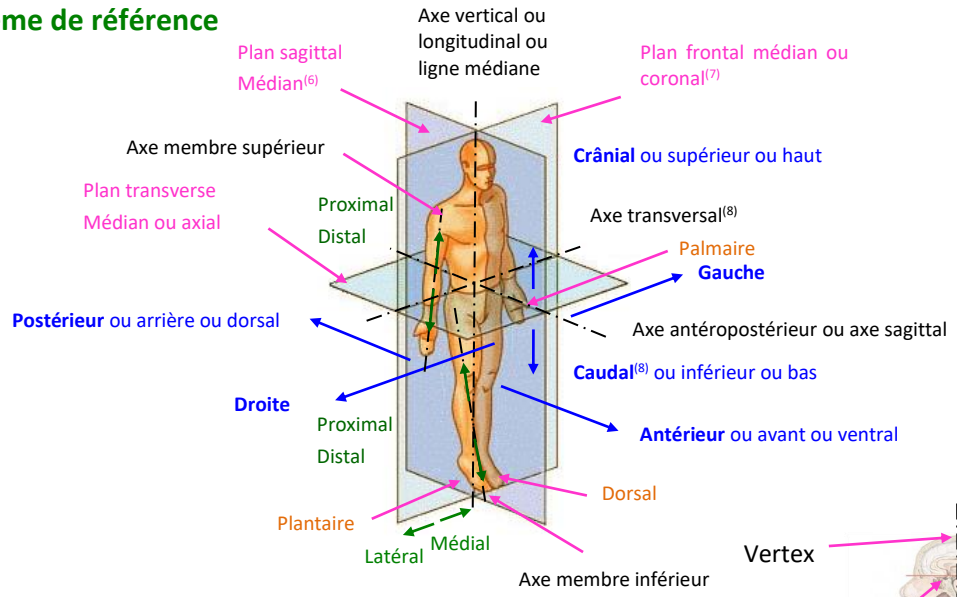

Sens

On parle toujours des plans, axes et sens **du patient**.

On parle toujours de la droite et de la gauche **du patient**. La droite du patient est donc représentée à gauche des imageries.

Proximal indique proche du tronc, **distal** loin.

Médial indique vers le plan sagittal médian, **latéral** loin.

Externe est à l'extérieur d'une structure de référence, **interne** dedans.

Concave indique creux, **convexe** indique bombé[10].

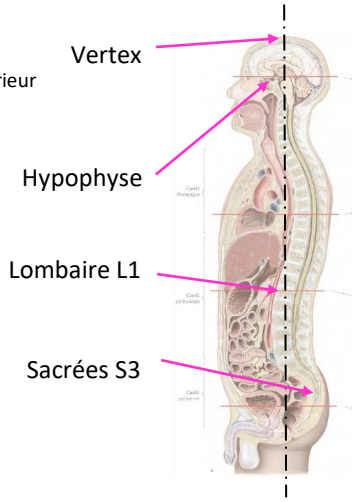

(1) anatomê, grec, couper à travers

(2) Zone de la peau dont les nerfs sensitifs proviennent tous d'une seule racine nerveuse rachidienne.

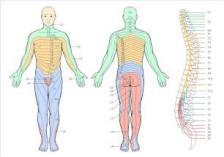

La métamérie est un trait partagé par de nombreuses espèces.

(3) erigere, dresser

*(4) **SUP**ination comme **SUP**plier*
supino, couché sur le dos

***PRO**nation comme **P**rendre*
pronare, incliner en avant

(5) décubitus, couché

(6) Médian veut dire milieu. Les plans parallèles au plan sagittal sont les plans para-sagittaux.

Le plan sagittal est définit par l'arc que tient le sagitaire.

Ne pas confondre avec médial qui signifie vers le plan sagittal médian.

Un plan parallèle au plan médian est dit paramédian.

(7) Il passe par la suture coronale, en forme de couronne.

Le plan frontal est parallèle au front

(8) Attention l'axe transversal n'est pas normal au plan transverse.

(9) caudale, queue

(10) Une surface peut être convexe vers l'avant mais concave vers l'arrière.

Varus : qui présente une déviation en dedans.
Valgus : qui présente une déviation en dehors.

Exemple :

En radiologie, on fait des coupes horizontales et on regarde par le bas, la gauche du corps est donc à droite de l'image.
En embryologie, on regarde par le haut, la gauche du corps est donc à gauche de l'image.

Axe

On distingue des axes de repères globaux ou locaux.
L'**axe**(1) **longitudinal** est vertical. C'est la ligne de gravité. Il passe par :

- le vertex(2) ;
- l'arrière de la fosse hypophysaire ;
- devant la colonne cervicale et thoracique ;
- le corps de L1 ;
- le centre de gravité, en avant de S3 ;
- le milieu du polygone de sustentation(3).

Exemple :
Certaines pathologies sont caractérisées par une augmentation de la surface du polygone de sustentation pour pouvoir tenir debout.

Humérus(4) Fémur(5)

L'**axe des membres** :

- **supérieur** : milieu de la **tête humérale**, le milieu du pli de flexion du poignet, le **3e doigt** ;
- **inférieur** : milieu de la **tête fémorale**, le milieu du talon, le **2e orteil**.

Au niveau de la main, antérieur est remplacé par **palmaire** selon l'axe **sagittal**.
Au niveau du pied, inférieur est remplacé par **plantaire** selon l'axe **vertical**.
Au niveau des membres, latéral et médial sont respectivement remplacés par :
- **ulnaire**(6) et **radial**(7) au membre supérieur ;
- **tibial**(8) et **fibulaire**(9) au membre inférieur.

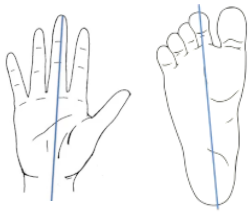

L'**axe sagittal** et l'**axe transversal** sont horizontaux.

Radius Cubitus Tibia Fibula

Plan

Le plan horizontal de référence de la **tête** est le **plan orbito-méatal**(10). Il est par convention le plan horizontal de référence en imagerie médicale crânienne (radiologie, scanner et IRM).
Le plan horizontal de référence du **cerveau** est le plan **commissure antérieure-commissure postérieure** (CA-CP).

(1) Axe est synonyme de droite.
(2) Le vertex est le sommet de la tête. En mathématique, c'est aussi l'extremum d'une parabole.

(3) Le plus petit polygone convexe reliant ou renfermant l'ensemble des points par lequel un corps repose sur un plan horizontal.

stable instable

(4) humerus, épaule
(5) fémur, cuisse

(6) Relatif au cubitus.
ulna, avant-bras
cubitus, coude
(7) Relatif au radius
radius, rayon
(8) Relatif au tibia.
tibia, os de la jambe
(9) Relatif au fibula.
fibula, agrafer, fixer
(10) sous-orbito-sus-méatal, sous les orbites des yeux, au-dessus du méat nasal
Méat, canal
Il a été choisi comme plan horizontal de référence par les radiologues médicaux parce qu'il est plus facile à repérer sur le vivant que le plan de Francfort paratransverse (10°, -15°) des anthropologues.

1.3 Conventions

Couleur

On utilise des couleurs spécifiques :

- rouge : artères, synoviale[1] ;
- bleu : veines ;
- jaune : nerfs ;
- orange : nerfs végétatifs (autonome) ;
- vert : tissus conjonctifs[2] (ligament, tendon, aponévrose[3], fascia[4], capsule articulaire[5], dure mère[6]) ;
- bleu clair : cartilage, épendyme[7] ;
- marron, rose, orange : muscles ;
- violet : séreuse, arachnoïde[8], lymphonoeuds ;
- rose : pie mère[9], glandes salivaires ;
- blanc ou noir : os, substance nerveuse.

Base

On place une base avec les sens : G, D, H, B, AV, AR.

2 Corps

2.1 Mouvements

Toutes les articulations mobiles peuvent être modélisées par des liaisons articulaires : **pivot, sphérique à doigt et sphérique**.

> Un **mouvement** est un déplacement relatif.
>
> Les **mouvements** possibles du corps humain ne sont que des **rotations**, il n'y a pas de translations.

On appelle **degré de liberté**, **DDL**, un des mouvements indépendants autorisés par une liaison.

> Dans le **plan frontal** (autour d'un axe[9] sagittal et transversal), les bras ont 2 mouvements de rotation selon le sens :
>
> – **abduction**[10] ;
> – **adduction**[11].
>
> Dans le **plan sagittal** (autour d'un axe[9] frontal et transversal), les bras ont 2 mouvements de rotation selon le sens :
>
> – **flexion** : augmente la courbure ;
> – **extension** : aligne les segments.
>
> Autour de l'axe d'un segment, les membres ont 2 mouvements de rotation selon le sens :
>
> – **médial** ;
> – **latéral**.
>
> Autour d'un axe tournant dans le plan sagittal, le mouvement de **circumduction**[12] compose 2 rotations :
>
> – **flexion**, **abduction** ;
> – **extension**, **adduction**.
>
> On parle de mouvements **complexes** lorsque l'on compose plusieurs articulations (ce qui correspond au mouvement d'une liaison équivalente) :
>
> – **supination**, **pronation** ;
> – **inversion**[13], **éversion**[14].

(1) Car la membrane synoviale est hypervascularisée.

(2) Les tissus conjonctifs servent de soutien aux autres tissus du corps, assurant leur nutrition et participant aux mécanismes de défense immunitaire de l'organisme. Ils sont disséminés à l'intérieur des organes et entre eux.

(3) aponeýrosis, tendon, fin du muscle

(4) fascis, faisceau

Membranes fibro-élastiques.

(5) Manchon, tube fibreux.

(6) dura mater, matrice dure

(7) epi, sur enduma vêtement

(8) arakhnoeidés, semblable à une toile d'araignée

(9) pia mater, matrice tendre

(6)(8)(9) Les 3 méninges. Membranes qui entourent le cerveau et la moelle épinière. Elles permettent la mobilité.

(5) Membrane qui tapisse les ventricules cérébraux et le canal central de la moelle épinière.

(9) Un axe vertical appartient au plan vertical et n'est pas normal. Donc un axe sagittal appartient au plan sagittal.

*(10) Ab**d**uction : 1D comme **d**ehors.*

abductio, écartement

*(11) A**dd**uction : 2D comme **ded**ans.*

adductus, resserré

(12) circum, autour

*(13) **IN**version comme **In**térieur inverso, inverser*

*(14) **E**version comme **E**xtérieur eversio, renversement*

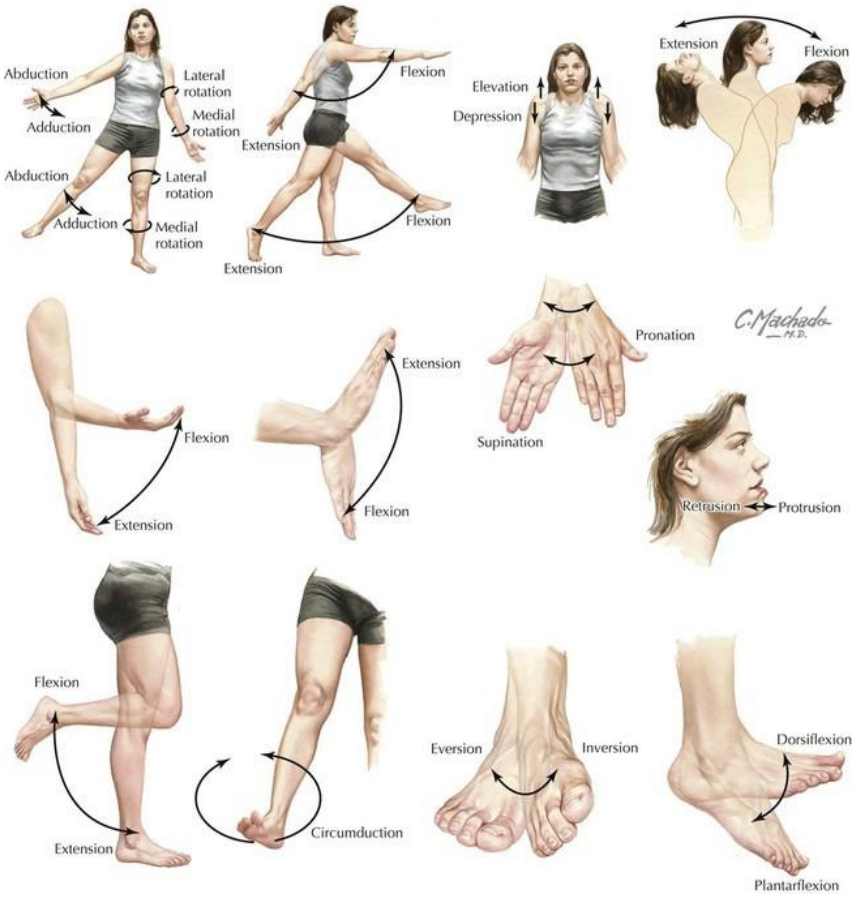

2.2 Système squelettique

L'**ostéologie** est l'étude des **os**.

Le squelette humain compte **206 os**, on distingue :

- Le **squelette axial** : squelette céphalique (crâne, face) le rachis et les côtes ;
- Le **squelette appendiculaire**[1] : membres supérieurs et ceinture scapulaire, membres inférieurs et ceinture pelvienne.

(1) Relatif à un appendice.

appendix, annexe

Exemple :

Le fémur est l'os le plus long.
L'étrier de l'oreille interne est l'os le plus petit.
L'os hyoïde est le seul os qui n'est pas relié aux autres.

L'**os** est un **tissu conjonctif** vivant calcifié qui forme le squelette. Il est constitué d'une **matrice intercellulaire** calcifiée (fibres de collagène, plusieurs types de cellules).

L'os est du **phosphate de calcium** $Ca_3(PO_4)_2$, c'est notre plus grosse réserve pour les échanges intercellulaires.

Les os sont **vascularisés** et **innervés**.

Les os sont en perpétuel remodelage, environ 10% par an, soit environ la totalité en 10 ans. Un os sollicité s'**adapte**. Les **microtraumatismes** sont réparés[2].

(2) Ils sont antifragiles.

Le processus de **croissance** transforme un **tissu osseux** en un **os lamellaire**.

Les fonctions de l'os sont :

- **soutien** des structures du corps ;
- **protection** des organes vitaux ;
- **réservoir** de calcium et de phosphore ;
- **levier** sur lequel les muscles agissent pour produire des **mouvements** ;
  - locomotion : membres inférieurs ;
  - préhension[1] : membres supérieurs ;
  - support et orientation : tronc, tête, cou, membres supérieurs ;
  - mastication ;
  - respiration.
- contenant des cellules **hématopoïétiques**[2].

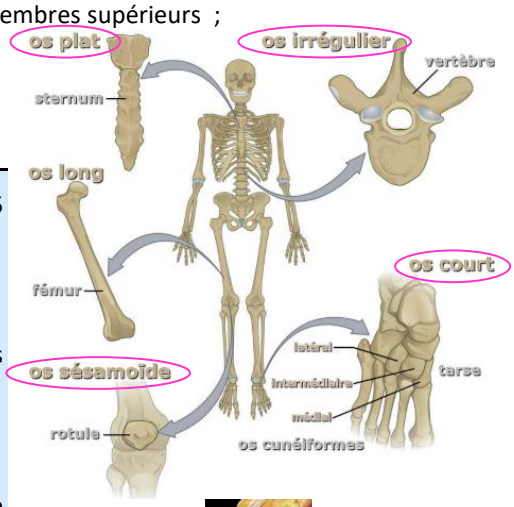

Les **os** sont classifiés selon leur **forme** en 5 catégories :

- **longs** : tubulaires (ex : humérus, fémur) ;
- **courts** : cuboïdes (ex : carpe[3], tarse[3]) ;
- **plats** : 2 lames d'os compact séparées par de l'os spongieux (ex : scapula[3], coxal[3],calvaria[3]) ;
- **irréguliers** :
  - os rayonnés (ex : vertèbres) ;
  - os pneumatiques, cavité aérique creuse (ex : maxillaire).
- **sésamoïde**[4] : os contenu dans un tendon (ex : patella du genou) ;

On appelle **accessoire** les os en surnombre si il n'y a pas fusion.

On utilise un vocabulaire spécifique pour décrire les os :

- **pédicule**[5] : structure allongée et fine ;
- **processus**[5] (ou apophyse) : excroissance volumineuse, relief.

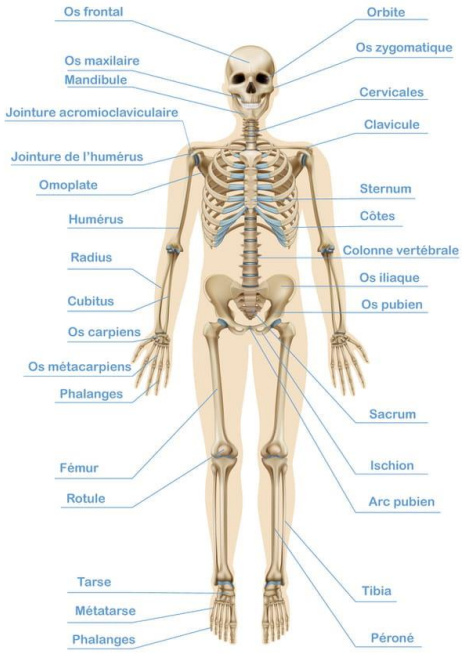

Les os sont :

- **compacts**, denses ;
- ou **spongieux**, contiennent les cellules hématopoïétiques (moelle osseuse).

Dans les os longs, on distingue :

- l'**épiphyse**[4] ;
- la **métaphyse**[4] ;
- la **diaphyse**[4].

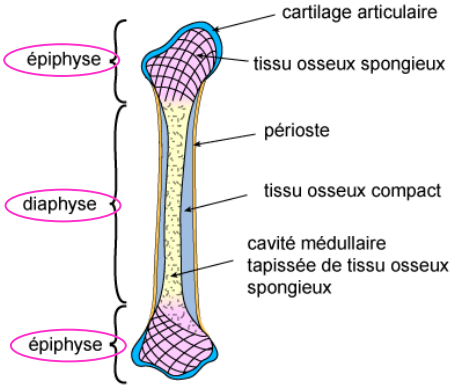

(1) Prendre, la finalité est d'utiliser la main.

(2) hémato-, sang

-poïèse, fabrication

(3) carpus, poignet, main

tarsos, cheville, pied

On marche sur ses métatarses.

On prend avec ses métacarpes.

scapula, épaule

coxal, ceinture

calvaria, crane

(4) En forme de sésame.

« Sésame, ouvre-toi » comme l'ouverture des capsules déhiscentes qui s'ouvrent brusquement pour libérer leurs graines.

(4) pediculus, petit pied

processio action de s'avancer

Comme une procession.

épi, sur

méta, changer

dia, à travers, en divisant

phusis, nature, formation

phyein, croître

2.3 Articulation

Généralités

L'**arthrologie** est l'étude des **articulations**[1].

Les **articulations** sont des jointures[2] entre 2 pièces osseuses (ou cartilagineuses) qui permettent des mouvements.

Les articulations peuvent être **mobiles** ou **immobiles**[3].

On parle d'articulations **simples** pour 2 os et 1 type d'articulation.
On parle d'articulations **complexes** pour 3 os et plus et plusieurs types d'articulations (ex : genou).

Classification fonctionnelle

On distingue selon les mobilités :

- **synarthroses**[4] : jointures **immobiles** fibreuses. Les surfaces osseuses sont unies par du tissu **conjonctif**. Il n'y a **pas de cartilage articulaire**. (ex : os du crâne) ;
- **amphiarthroses**[5] : jointures **semi-mobiles** cartilagineuses (ex : disques intervertébraux) ;
- **diarthrose**[6] : jointures **mobiles** synoviales (ex : genou). Se compose d'une **cavité articulaire** contenant le liquide **synovie** qui sert à la lubrification.

Les synarthroses et les amphiarthroses, contrairement aux articulations synoviales, n'ont pas de cavité articulaire. Ce sont des articulations dites **solides**[7] car à mobilité faible ou nulle.

Synarthroses

On distingue :

- **synfibroses** : l'interligne articulaire est occupé exclusivement par du **tissu fibreux** ;

  Exemple :

  On les appelle **sutures** au niveau du crâne, le tissu fibreux qui unissait initialement l'os s'ossifie progressivement et forme une suture plane, écailleuse ou dentelée.

  Cas particulier : **schyndilèse**[8] : crête osseuse s'articulant avec une rainure ;

  Exemple :

  Comme **entre** le vomer et l'os sphénoïdal ;

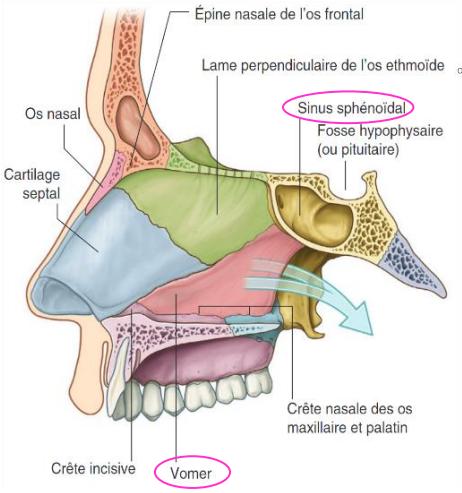

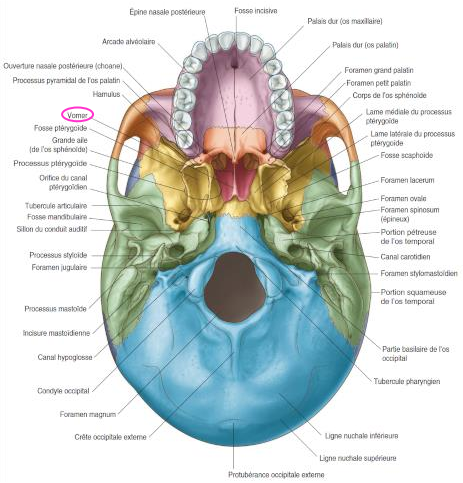

(1) árthrôsis, articulation, jointure

Les articulations désignent le réel, ce n'est pas un modèle.

(2) Un joint est un composant qui en relie 2 autres.

(3) Les os de la tête sont encastrés, le mouvement est nul.

(4) sún, avec, ensemble

(5) amphís, des deux côtés, articulation qui tient à la fois de ces deux formes

En mécanique on parlerait de liaisons élastiques, quand on se baisse les disques intervertébraux s'écrasent, ce n'est pas que des liaisons planes.

(6) di, deux

(7) Mot abusif pour indiquer rigide, le contraire de souple. Solide s'oppose à liquide et gaz.

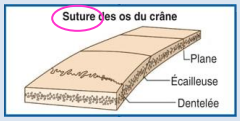

(8) skhindúlêsis, fragmentation

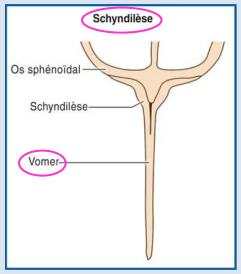

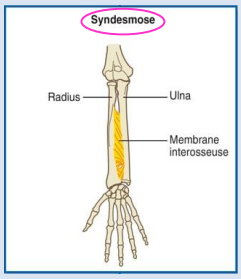

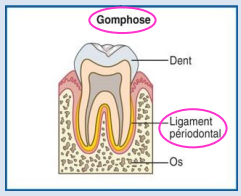

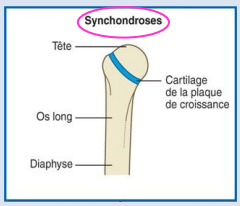

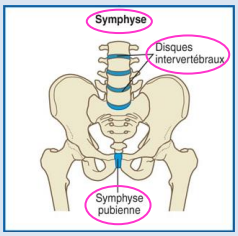

(1) sundesmos, lien, joint, jointure

(2) gómphos, cheville

(3) alveus, cavité, loge

(4) pará, à côté de

odoús, dent

(5) chondros, cartilage

(6) sún, pareil, avec

physe, nature

C'est une liaison élastique.

(7) ovum, œuf

ia, blanc

(8) Mauvaise adaptation de deux surfaces articulaires entre elles.

(9) L'absence de vascularisation ne permet pas la cicatrisation d'une déchirure fibrocartilagineuse. Ainsi, un fragment méniscal rompu et à l'origine d'une symptomatologie clinique doit être enlevé.

- **syndesmoses**(1) : les surfaces osseuses sont **éloignées** et sont unies par du **tissu conjonctif** ;

  Exemple :

  La membrane interosseuse tendue entre les 2 os de l'avant-bras ou de la jambe et les ligaments jaunes tendus entre les lames des vertèbres sont des syndesmoses.
- **gomphose**(2) : unissant une dent à un alvéole(3) dentaire par du tissu fibreux ;

  Exemple :

  Le périodonte(4) d'insertion.

Amphiarthroses

- **synchondroses**(5) : articulations **temporaires au cours de la croissance** ;

  Exemple :

  Pour les os longs des membres, la synchondrose entre l'épiphyse et la diaphyse constitue le cartilage de conjugaison qui dirige la croissance en longueur de l'os. Lors de traumatisme, elles peuvent être le siège de décollement épiphysaire.
- **symphyses**(6) ou amphiarthroses proprement dites : articulations **semi-mobiles**, **faible amplitude de mobilité**. Les surfaces osseuses sont unies par une structure mixte **fibreuse** et **fibrocartilagineuse** renforcée par des **ligaments périphériques**.

  Exemple :

  Les disques intervertébraux ou la symphyse pubienne sont des symphyses. La symphyse pubienne permet l'accouchement en s'ouvrant.

Diarthrose

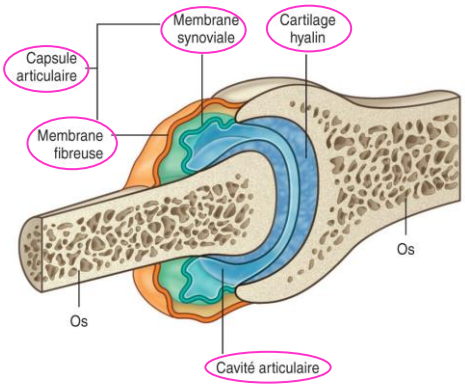

Elles possèdent une **cavité articulaire** et une **membrane synoviale**(6) (qui secrète le liquide synovial). Elles constituent la **majorité** des articulations des membres et permettent une **amplitude de mouvement importante**.

A. Constitution

Elles sont formées par des **surfaces articulaires** (osseuses ou fibrocartilagineuses) et par des **moyens d'union** (capsule articulaire et ligaments).

Les ligaments **limitent** certaines mobilités et **stabilisent** les mobilités autorisées. Les ligaments se développent et se renforcent avec l'usage de l'articulation. Ce sont des fibres de collagènes orientées dans la direction des contraintes.

1. Surfaces articulaires

On distingue :

- surfaces articulaires **osseuses** : recouvertes de cartilage articulaire (cartilage hyalin), lisse blanc bleuté. L'épaisseur du cartilage hyalin est proportionnelle à la pression qu'il supporte. Ce cartilage n'est pas vascularisé. La dégénérescence du cartilage hyalin est responsable de l'arthrose ;
- surfaces articulaires **fibrocartilagineuses** : existent en cas d'**incongruence**(8) **articulaire** et sont **interposées entre les surfaces osseuses**. Elles sont incomplètement vascularisés(9) et innervés.

On distingue :

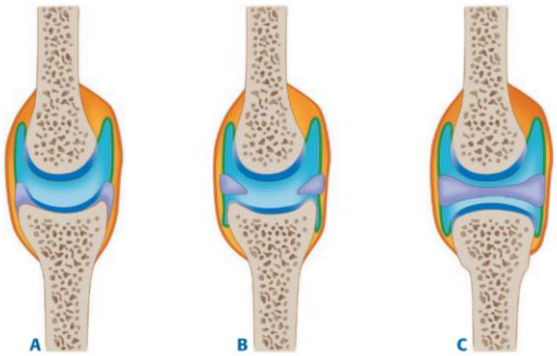

Fig. 3.3.
Surfaces articulaires fibrocartilagineuses.
A. Labrum B. Ménisque
C. Disque En violet : structure fibrocartilagineuse. En bleu foncé : cartilage hyalin. En bleu clair : cavité articulaire, limitée par la membrane synoviale.

- **labrum** (ou bourrelet articulaire) : surface creuse et fermée. **Triangulaire sur une coupe transversale**. Il **s'insère par une face sur la périphérie de la zone articulaire osseuse** et par une **deuxième face sur la capsule articulaire**. La **troisième face est libre et recouverte de cartilage articulaire continuant le cartilage recouvrant la surface articulaire osseuse**. Les labrums **augmentent** la **profondeur**(1) et la **surface**(1) de la zone articulaire ;

  Exemple :
  Au niveau de la cavité glénoïdale(2) de la scapula(3) ou de l'acétabulum(4) de l'os coxal.

- **ménisque**(4) : surface creuse et ouverte en C. **Interposé entre 2 surfaces articulaires**. Il est **triangulaire sur une coupe transversale**. Mais si **sa périphérie est adhérente à la capsule articulaire**, **les 2 autres faces sont libres** à l'intérieur de la cavité articulaire ; **elles sont articulaires avec les surfaces articulaires voisines** ;

  Exemple :
  L'articulation du genou comprend 2 ménisques, un latéral et un médial.

- **disque** : surface pleine. **Lentille biconcave** qui **forme une cloison complète dans la cavité articulaire** en **adhérant par sa périphérie à la capsule articulaire**. **Le disque délimite ainsi 2 cavités secondaires**. Ils sont très innervés en périphérie et moins au centre.

  Exemple :
  Au niveau de l'articulation temporomandibulaire.

Ces 3 types de fibrocartilages sont dépourvus de vaisseaux et de nerfs.

2. Moyens d'union

Les **moyens d'union** des surfaces articulaires sont la **capsule articulaire** et les **ligaments articulaires**.

a. Capsule articulaire

La capsule est un **manchon**(5) **fibreux** qui **s'insère au pourtour ou au voisinage des surfaces articulaires osseuses**. Elle comprend 2 parties :

- une partie **externe fibreuse**, la **membrane fibreuse**, **d'épaisseur et de résistance variables** ;
- une **partie interne**, la **membrane synoviale**, qui **tapisse la face interne de la capsule** et les **surfaces osseuses intra-articulaires non recouvertes de cartilage**.

  Exemple :
  Une des pathologies de la membrane synoviale la plus fréquence est la polyarthrite rhumatoïde. C'est un rhumatisme(6) inflammatoire.

La **membrane synoviale** est **richement vascularisée et innervée**(7). Elle **sécrète la synovie** (ou liquide synovial), liquide translucide, visqueux, qui **favorise le glissement des surfaces articulaires** ; elle contribue à leur **nutrition**. **Avec le cartilage articulaire, la membrane synoviale limite la cavité articulaire**.

Exemple :
Elle peut faire des culs-de-sac lorsque la capsule est lâche, comme au niveau de l'articulation glénohumérale. Sa face interne peut présenter des franges synoviales en regard des interlignes articulaires, comme au niveau de l'articulation du coude.

(1) Améliore la congruence en corrigeant les différences de rayon de courbure. C'est un fibrocartilage donc il est élastique.

$p = \frac{F}{S}$ si la surface augmente, la pression surfacique diminue pour une même force.

La force dans une articulation peut varier au cours du temps avec un coefficient x3 entre une situation normale et extrême..

(2) Qui présente une glène.

(3) scapula, épaule

(4) meniskos, croissant de lune

(5) Cavité.

acetabule, petit vase rempli de vinaigre, que les romains mettaient sur la table

(6) Enveloppe cylindrique de révolution.

(6) Douleur articulaire.

(7) Elles participent à la proprioception.

proprio, propre

ception, réception

c'est la sensibilité profonde qui permet au cerveau de savoir la position des membres sans la vue.

Exemple : on peut mettre la main à la bouche les yeux fermées.

b. Ligaments

Les ligaments sont des **moyens d'union résistants**. Ce sont des lames fibreuses qui unissent les pièces constitutives de l'articulation. On distingue :

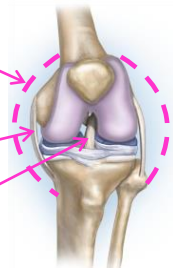

- **ligaments capsulaires** : **épaississements de la membrane fibreuse** ;
- **ligaments extracapsulaires** : **à distance de l'articulation** et **indépendants de la capsule** ;
  Exemple :
  Ligament collatéral latéral de l'articulation du genou.
- **ligaments intracapsulaires** : **à l'intérieur de la capsule** mais en **dehors de la cavité articulaire**.
  Exemple :
  Ligaments croisés[1] de l'articulation du genou.

(1) On les appelle croisés, car ils sont croisés dans les 3 plans de l'espace.

Les ligaments sont les moyens de **stabilisation passive** d'une articulation.

Les tendons des muscles périarticulaires sont des moyens de **stabilisation active**.

B. Classification des articulations synoviales

1. Classification morphologique

On appelle contact des surfaces réelles entre des solides.
On distingue 6 types de contacts :

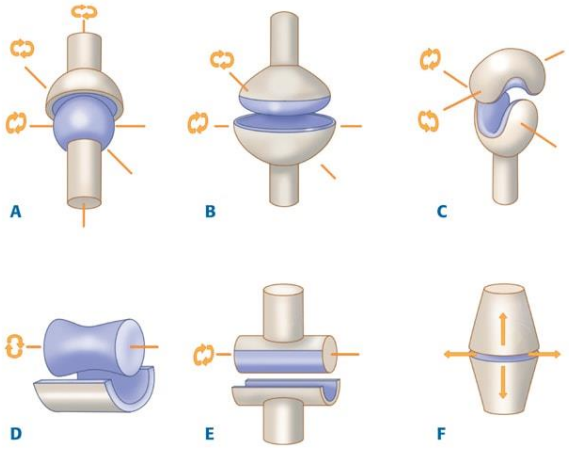

Fig. 5.4.
Classification morphologique des articulations synoviales.
A. Articulation sphéroïde (énarthrose).
B. Articulation ellipsoïde (condylaire).
C. Articulation sellaire (en selle).
D. Articulation trochléenne (ginglyme).
E. Articulation trochoïde.
F. Articulation plane (arthrodie).

- **articulation sphéroïde** (énarthrose) lie 2 surfaces **sphériques** complémentaires, l'une pleine et l'autre creuse ;
  Exemple :
  Articulations scapulo-humérale et coxofémorale. Elles ont une grande mobilité, permettant des mouvements dans les trois plans de l'espace.
- **articulation ellipsoïde** (condylaire) lie 2 surfaces ellipsoïdales, pleine et creuse ;
  Exemple :
  Articulation radiocarpienne (poignet).
- **articulation sellaire** (ou en selle, ou par **emboîtement** réciproque) lie 2 surfaces osseuses **convexes dans une direction et concaves dans l'autre**, de conformation complémentaire ;
  Exemple :
  Articulation carpométacarpienne du pouce.
- **ginglyme**[2] (ou articulation trochléenne[3]) lie 2 surfaces **de révolution** (forme de poulie), pleine et creuse ;
  Exemple :
  Articulation huméro-ulnaire au niveau du coude.
- **articulation trochoïde**[4] lie 2 surfaces **cylindriques de révolution**, pleine et creuse ;
  Exemple :
  Articulations radioulnaires proximale et distale.

(2) gínglumos, gond

(3) trochlea, poulie

(4) trokhoeidês, circulaire, rond

(1) zugon, joug, paire

apophysis, ce qui pousse à côté

Éminence à la surface d'un os.

- **articulations planes** lie 2 surfaces **planes**.

  Exemple :

  Articulations zygapophysaires[1] des apophyses[1] articulaires des vertèbres thoraciques, carpe, du tarse, et l'articulation acromioclaviculaire. Contrairement aux articulations précédentes, la mobilité de ce type d'articulation est réduite.

Liaison (modèle)

Articulation	Modèle de liaison	Morphologie anatomique	ddl en rotation
Epaule	Sphérique	**Sphéroïde**	3
Coude	Pivot	**Ginglyme**	1
Poignet	Sphérique à doigt	**Ellipsoïde**	2
Doigt	Pivot	**Ginglyme**	1
Hanche	Sphérique	**Sphéroïde**	3
Genou	Pivot	**Ginglyme**	1
Cheville	Sphérique à doigt	**Sellaire**	2
Orteil	Pivot	**Ginglyme**	1

2. Classification fonctionnelle

On classe les articulations en fonction de leurs degrés de liberté (ddl) :

- **3 ddl** : **sphéroïdes**. La composition des mouvements autour des 3 axes sagittal, transversal et axial permet la **circumduction** qui est l'association de flexion-extension, d'abduction-adduction et de rotation axiale. L'ensemble des mouvements possibles est représenté par un cône dont le sommet correspond au centre de l'articulation et la base correspond au cercle décrit par l'extrémité distale du membre ;
- **2 ddl** : **ellipsoïdes** et les **sellaires**. Elles permettent 2 types de mouvement : flexion-extension et latéralité pour les ellipsoïdes, mouvement d'opposition pour les sellaires ;
- **1 ddl** : 1 axe de rotation **vertical** pour les articulations **trochoïdes** (pronosupination) et **horizontal** (flexion-extension) pour les articulations **trochléennes**.

Remarque : l'articulation plane est semi-mobile (liaison élastique) on la compte comme 0 ddl.

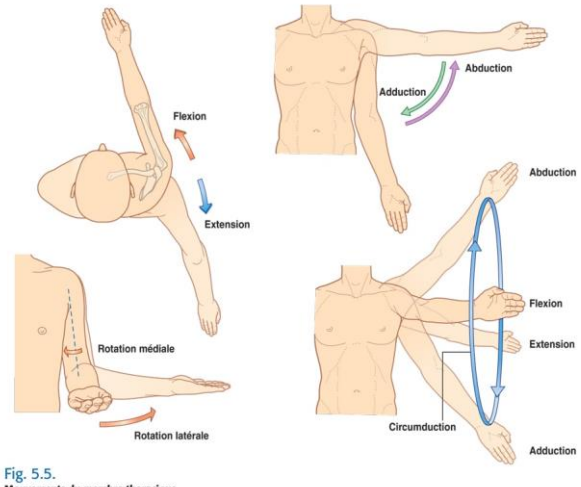

Fig. 5.5.
Mouvements du membre thoracique.

Syssarcoses

(1) sussarkosis, réunion, consolidation des chairs

Les **syssarcoses**[1] (ou articulations fasciales) sont formées par l'**interposition d'un muscle**, entouré de ses fascias, entre 2 surfaces osseuses.

Exemple :

L'interposition du muscle dentelé antérieur entre la scapula et la face postérieure du thorax. L'interposition de ce muscle permet les mouvements de glissement de la scapula sur le thorax lors des mouvements amples de l'épaule. Les mouvements se font par glissement des fascias (enveloppes fibreuses) dans l'espace serrato-thoracique entre le muscle dentelé antérieur et la paroi thoracique, et dans l'espace serratoscapulaire entre le muscle dentelé antérieur et le muscle subscapulaire.

Exploration

A. Examen clinique

L'examen clinique des articulations synoviales explore de manière bilatérale et comparative l'amplitude et la direction des mouvements. Cet examen est passif et actif.

B. Imagerie

La **radiographie** standard, qui permet uniquement la visualisation des surfaces osseuses et de l'interligne articulaire, est l'examen le plus simple et le plus pratiqué. L'opacification des cavités articulaires par injection de produit de contraste dans l'articulation (arthrographie) permet l'évaluation indirecte des structures intra-articulaires. Elle peut être couplée à la réalisation d'un scanner (arthroscanner). L'**échographie** et surtout l'**IRM** permettent la **visualisation du cartilage articulaire et des fibrocartilages** de manière non invasive. L'arthroscopie est une endoscopie directe des cavités articulaires qui nécessite l'introduction dans la cavité articulaire d'une fibre optique.

C. Pathologie

Il existe :

- des pathologies non traumatiques : les arthroses[1] dégénératives, et les arthrites[2] infectieuses ou inflammatoires ;
- des pathologies traumatiques articulaires, les plus fréquentes étant les luxations (perte de contact de deux surfaces articulaires) et les entorses (rupture ou élongation ligamentaire).

(1) Ose, indique un processus dégénératif.
Destruction mécanique du cartilage articulaire, accompagnée d'une inflammation à bas bruit et de poussées inflammatoires.
Douleurs pendant l'effort et le mouvement. Diminuent au repos.
(2) Ite, indique une inflammation d'un organe ou d'un tissu.
Symptôme inflammatoire articulaire, sous forme de poussées douloureuses au cours de l'arthrose.
Douleurs au repos, surtout la nuit. Peuvent se dissiper après un peu d'effort et un dérouillage articulaire.

2.4 Système musculaire

La **myologie** est l'étude des **muscles**.

Un **muscle** est un organe composé de tissus musculaires contractiles élastiques et de tissus conjonctifs.
Le corps humain comporte **350 à 600 muscles**[3].

Le **tendon** relie le muscle à l'os.
Le **ligament** relie un os à un os.

(3) Soit on compte 1 muscle avec 2 chefs, soit 2 muscles avec 1 chef.

Il se compose de :

- **corps** (ventre[4]), il peut être :
  - **long** (fusiforme[5]) : largeur < longueur, au niveau des membres, le tendon est souvent allongé ;
  - **court** : largeur ≈ longueur, triangulaire (deltoïde) ou rectangulaire (oblique externe abdomen) ou losangique, en profondeur ;
  - **plat** (large) : épaisseur < largeur ou longueur ;
  - **annulaires** (anneau) : leur contraction permet la fermeture d'un orifice (bouche, sphincter…).

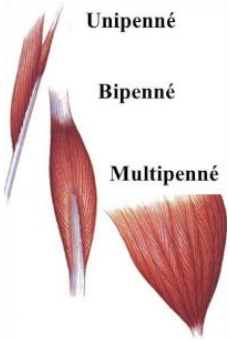

- **insertion d'origine** : proximale[6] ;
  - insertion **directe** : la fibre musculaire est directement lié à l'os (même s'il y a des fibres tendineuses) ;
  - insertion **indirecte** :
    - **Cylindrique** (tendon d'Achille…) ;
    - **Plat** (aponévrose[7]) : lié aux muscles plats ;
    - **Arcade tendineuse** : pont entre 2 parties d'un même os ou 2 os, augmente la surface d'insertion, permet le passage de vaisseaux et nerfs ;
  - insertion musculotendineuse :
    - insertion **termino-terminale** : fibre musculaire prolongée par une fibre tendineuse, au niveau des muscles plats ;
    - insertion **termino-latérale** : **unipenné**[8] (semi-penné, semi-penniforme) les fibres **s'insèrent sur 1 seule face latérale** d'un tendon, **bipenné** (penné, penniforme) sur **2 faces**, **multipenné** (multi penniforme) sur **toutes les faces**.

(4) venter, gaster (gasteropode, qui marche sur le ventre)
(5) Fuseau.
(6) La description des muscles se fait de proximale en distale.
(7) Pied. Ensemble de conduits aboutissant à un organe. Ne pas confondre avec le fascia, les membranes fibreuses qui entourent les muscles.
(8) Plume.

(1) Chef, tête. biceps 2 chefs, triceps 3 chefs, quadriceps 4 chefs.

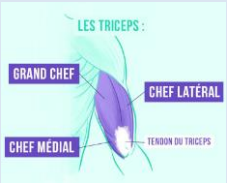

(2) caudal, queue

(3) Ensemble de conduits aboutissant à un organe.

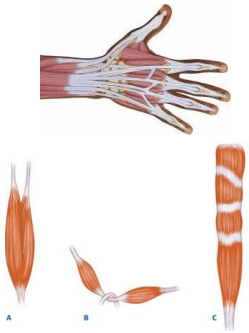

- **insertion de terminaison** : distale ;
- **nombre de chefs**[1] **d'origine** (proximale) ;
- **nombre de terminaisons :** unicaudé[2], bicaudé, multicaudé (doigts).
- **nombre de ventres successifs** : uni/monogastrique (A) 1 corps musculaire, digastrique (B) 2 corps en série (diaphragme), polygastrique (B) tendons intermédiaires (intersection tendineuse, droit de l'abdomen) ;
- **tendons** éventuels ;
- **nerf moteur** : contraction (commande), il se ramifie en branches ;
- pédicule[3] nourricier vasculonerveux : artère, veine ;
- ils permettent un mouvement des os par l'intermédiaire des tendons.

On distingue les muscles :
- **lisses :** contraction lente et involontaire (intestins…) ;
- **striés cardiaque :** contraction rapide et involontaire (cœur) ;
- **striés squelettique :** mouvements volontaires.

Les fibres musculaires peuvent être :
- **parallèles** (biceps) ;
- **circulaire** (orbiculaire de l'œil) ;
- **convergente** (pectoral) ;
- **pennée** : plume (droit fémoral).

(4) Les muscles peuvent tirer mais pas pousser.

Un muscle **agoniste**[4] réalise un mouvement, le muscle **antagoniste** peut réaliser le mouvement opposé. Les muscles **synergiques** stabilisent ce mouvement dans les autres directions.

Annexe des muscles

On distingue :

(5) faisceau, les membranes fibreuses qui entourent les muscles

(6) clôture, haie, barrière

(7) retineo, retenir

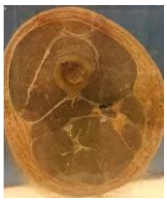

- **fascia**[5] : la membrane fibreuse qui entoure le muscle, elle est inextensible et fusionne avec les tendons. Elle oriente la contraction.
- **septum**[6] : cloisons qui séparent des groupes de muscles. Ils permettent des insertions et séparent les loges des muscles ;
- **rétinaculum**[7] : sert de gaine aux tendons, ils gardent les tendons proche des os avec une forme d'anneau ;
- **gaines tendineuses** : tunnel qui guide les tendons longs, elles sont fibreuses (avec poulies) ou synoviales ;
- **bourses synoviales** : permet au tendon de glisser, parfois en communication avec l'articulation synoviale.

2.5 Cavités

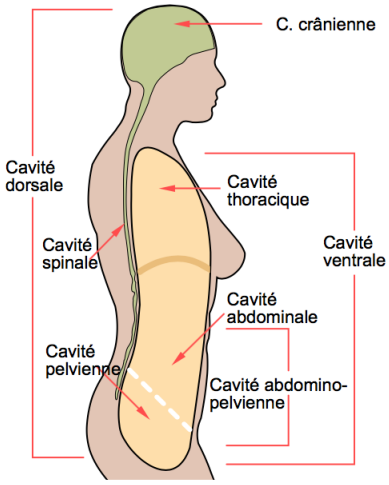

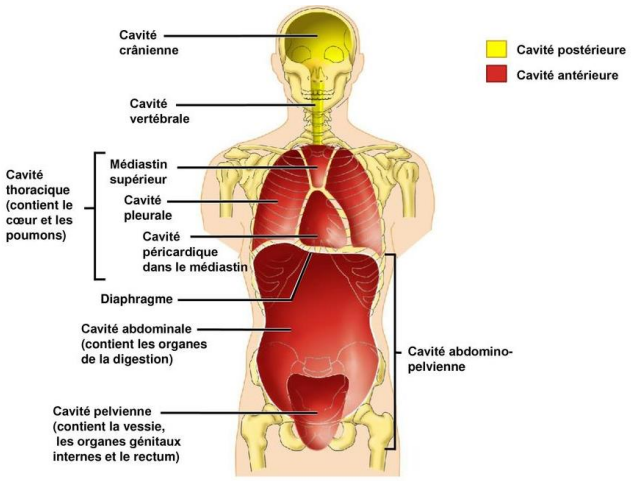

2.6 Vaisseaux

Les vaisseaux comportent des :

- **artères** ;
- **veines**, superficielles et profondes. Le système veineux porte (digestif et hypophyse) est interposé entre 2 réseaux de capillaires veineux ;
- **lymphatiques** qui véhiculent la **lymphe**(1), **sérosité**(2) jaune claire constitué de sérum(3) et de lymphocytes.

Leur paroi épaisse possède 3 tuniques :

- **intima** ;
- **média** (partie musculaire lisse) ;
- **adventice**(4).

La média des veines est fine. Elles possèdent des valves.

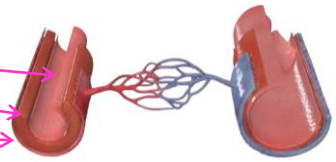

(1) C'est le liquide jaune qui sort quand on se coupe. Il transporte les globules blancs et évacue les déchets des cellules.

(2) Liquide organique sécrété et contenu dans les cavités séreuses.

ser, couler

(3) Le sérum est le liquide sanguin débarrassé de ses cellules et des protéines de la coagulation.

(4) adventicius, qui s'ajoute, qui vient de l'extérieur

En agronomie, un adventice est une mauvaise herbe.

Artère

Les **artères sortent** du cœur, elles sont **pulsatiles** et **synchrones** avec le cœur.

Seul l'aorte et l'artère pulmonaire possèdes des **valves** (pulmonaire et aortique).

Elles amènent le **sang oxygéné riche en nutriments** aux tissus, sauf pour le tronc pulmonaire.

L'**arc aortique** se divise artère **brachio-céphalique** puis en **subclavière** droite et **carotide** droite (3 troncs supra-aortiques (TSAo)) .

Le **hiatus**(4) **aortique** du diaphragme sépare l'**artère thoracique** de l'**artère abdominale**.

Artères
Veines
CO_2
O_2
Nutriments

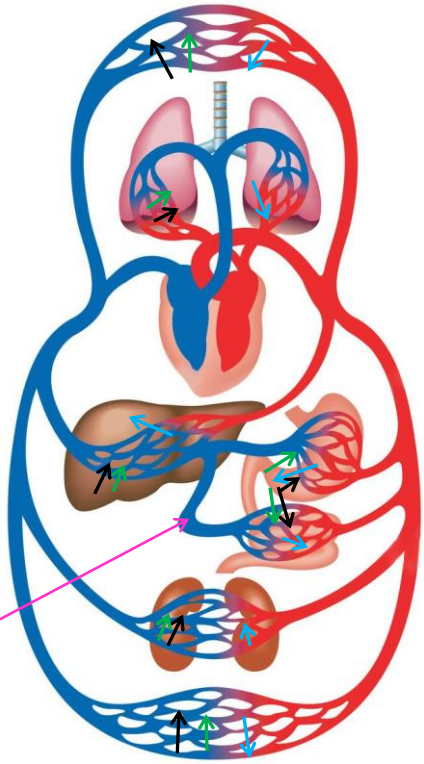

Réseau porte digestif entre les 2 capillaires

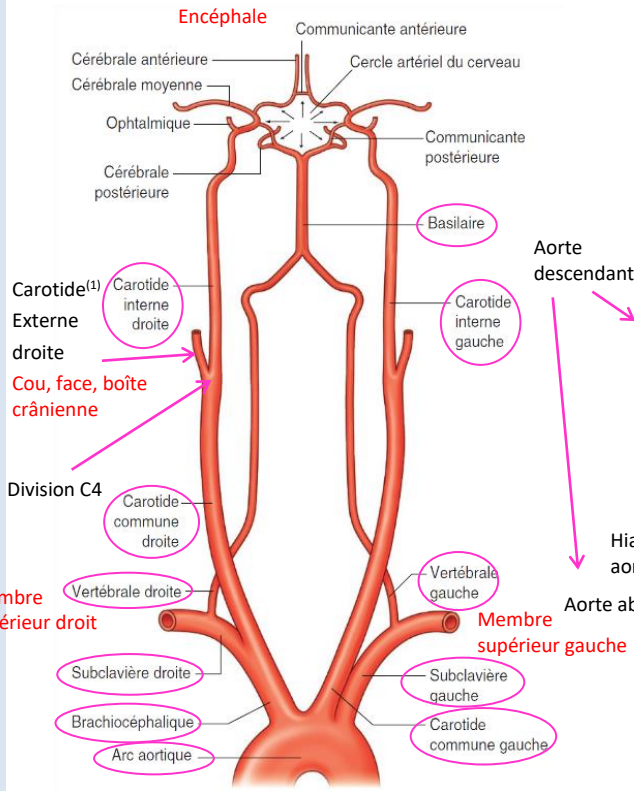

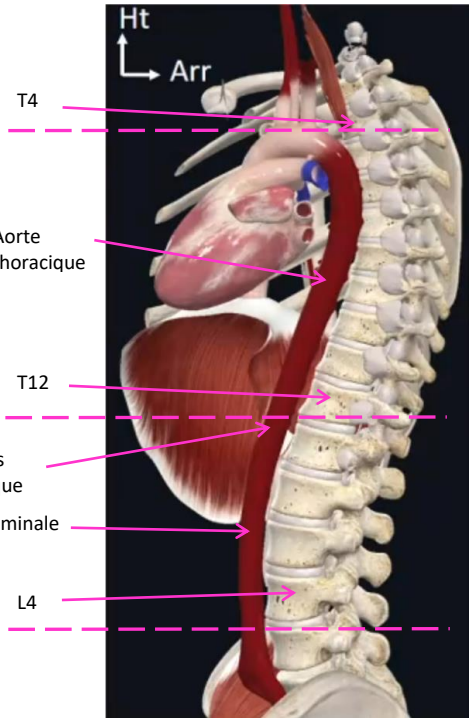

Basilaire, qui sert de base.

(1) karôtíde, karôtikós, soporifique, parce que ces artères étaient censées causer l'évanouissement ou l'apoplexie (perte de connaissance brutale).

L'**aorte thoracique** donne des artères viscérales (thorax) et pariétales **intercostales**.
L'**aorte abdominale** donne des artères viscérales (abdomen, elles sont impaires et sur la ligne médiane) et pariétales **phréniques inférieures**, **lombales** (paires).
Elle devient **axillaire** puis **brachiale**, se sépare en **radiale** et **ulnaire** puis s'anastomose en **palmaire**.
L'aorte abdominale se termine en 2 **branches terminales** : les artères **iliaques communes** (L4). Puis en artère iliaque interne (viscères **pelviens**) et en artère iliaque externe (artère **fémorale**(2)).

(2) Dont le pouls peut être palpé dans le trigone fémoral. C'est également ici que l'on peut faire des ponctions artérielles.

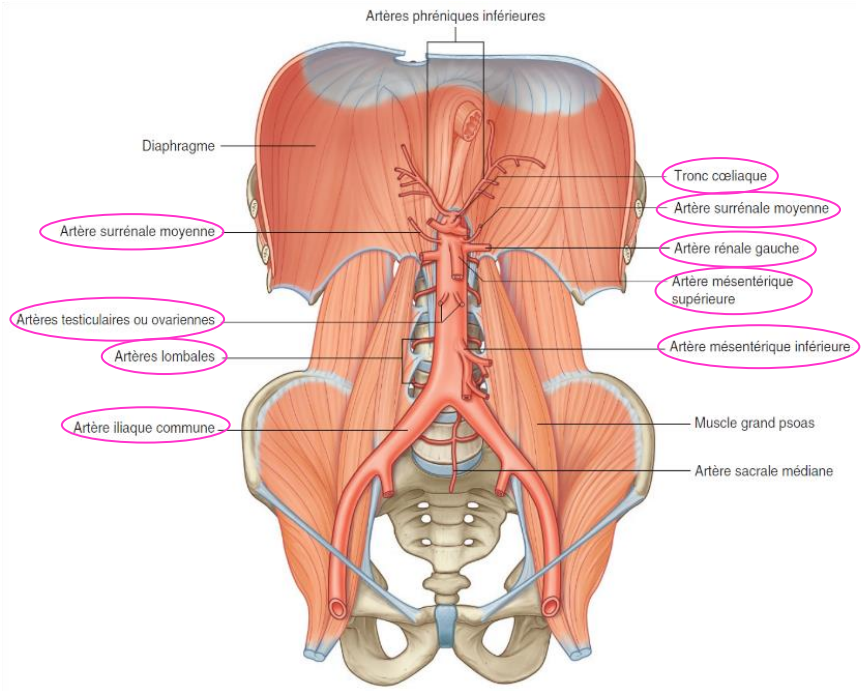

coeliacus qui appartient à l'intestin, aux viscères
koilía, ventre
mesos, milieu
enteron, intestin

L'artère subclavière passe entre la 1re côte et la clavicule puis va dans la fosse axillaire (entre le bras et le thorax). Elle devient **axillaire** puis **brachiale**, se sépare en **radiale** et **ulnaire** puis s'anastomosent(3) en **palmaire**.

(3) Joindre. Embouchure d'un vaisseau dans un autre.
axilla, aile, aisselle

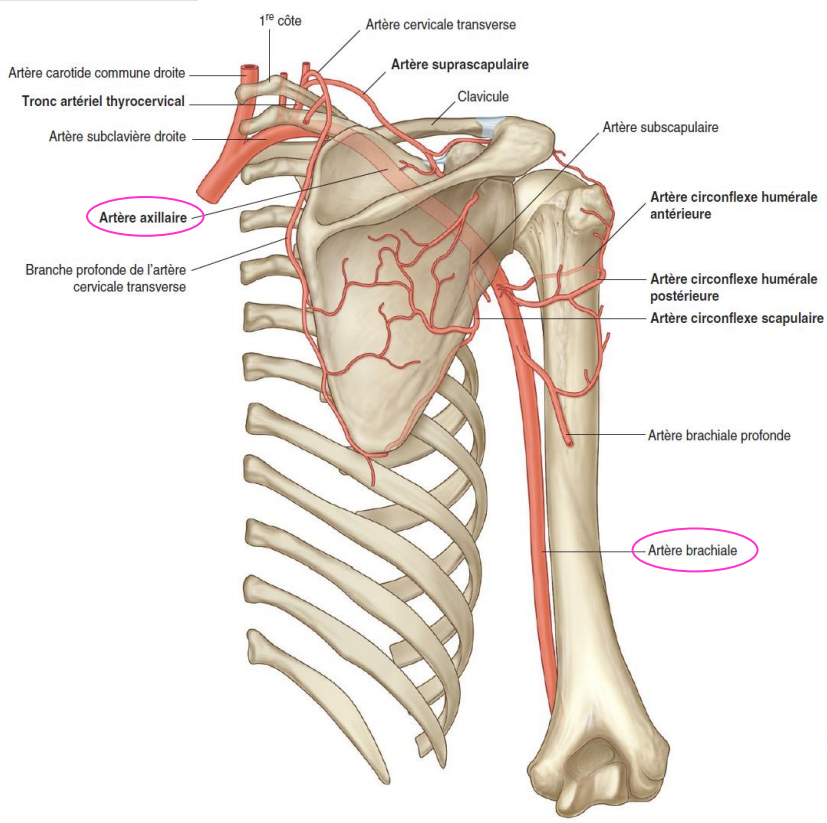

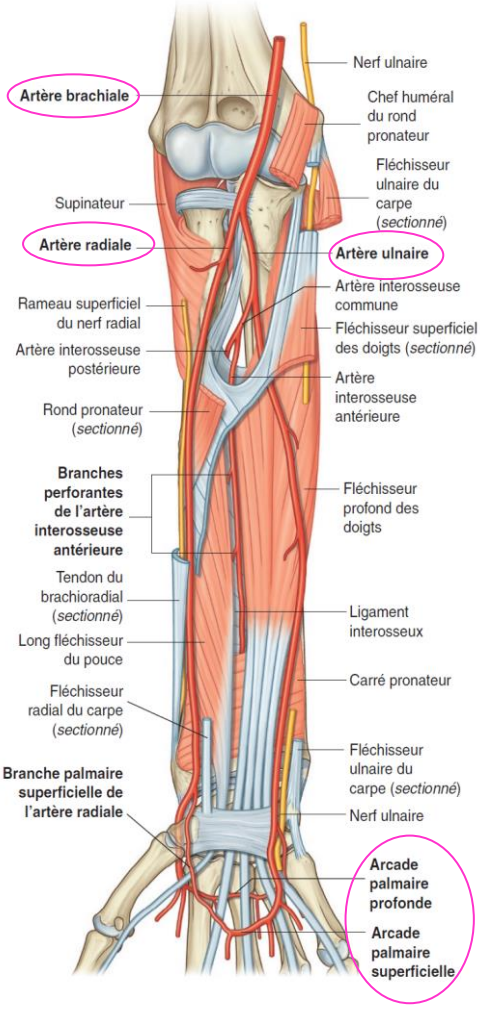

L'artère fémorale devient l'**artère poplitée**[1] dans la région de la fosse poplitée qui se sépare en **artère tibiale antérieure** et **postérieure**.

(1) poplitis, relatif au jarret, jambe

La partie du corps humain située entre la cuisse et le mollet. Jarret de porc.

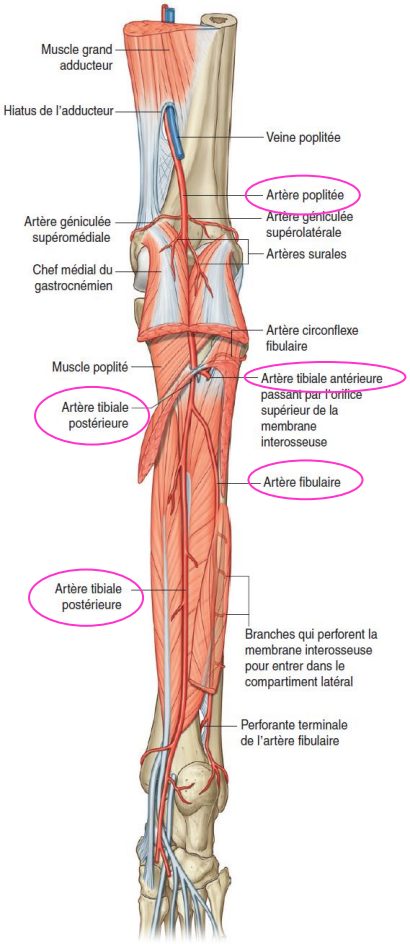

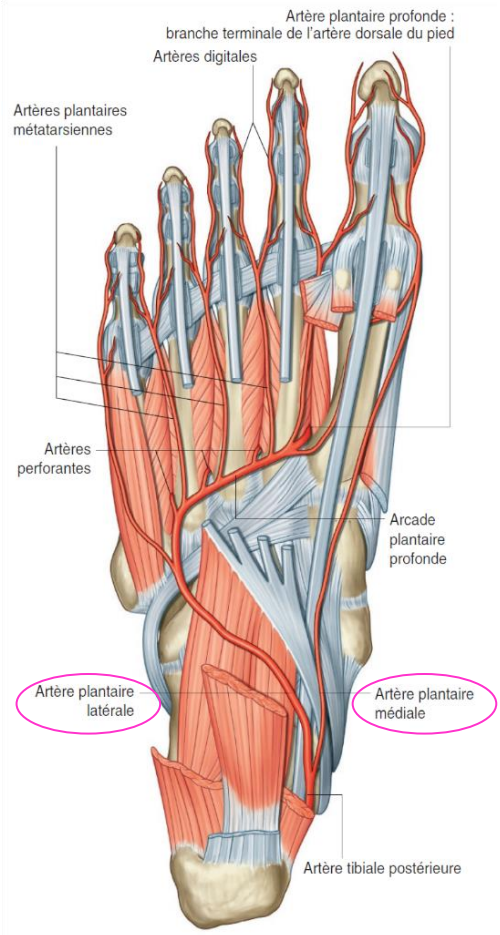

Veine

(1) On ne prend donc pas le pouls sur les veines.

Les **veines rentrent** dans le cœur, elles ne sont **pas pulsatiles**[1].

Elles amènent le **sang riche en CO_2 et pauvre en O_2** au cœur droit , sauf pour les veines pulmonaires.

(2) Elles sont à l'origine des varices, une dilatation longitudinale anormale d'une veine.

On distingue les réseaux :

- **profonds**, satellite des artères (par paire en général) ;
- **superficiels** (ou sous-cutanés[2]).

Il y a 3 systèmes principaux :

- **cave supérieur** (draine la partie sus diaphragmatique) ;
- **cave inférieur** (draine la partie sous diaphragmatique) ;
- **porte digestif** (entre les 2 capillaires intestinaux et hépatiques).

Les systèmes cave supérieur et inférieur **ne sont pas séparés**, ils communiquent par le système azygos[3].

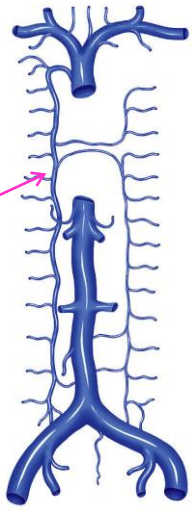

(3) a, sans zygon, paire
Car ces veines sont impaires.

La veine **brachiocéphalique droite** est plus **courte** que la **gauche**. Elles s'unissent en arrière du 1er cartilage costal à droite.
Les **veines iliaques communes** s'anastomosent pour former la **veine cave inférieure**, puis celle-ci est rejointe par les **veines hépatiques**.
La **veine cave inférieure** est à **droite** de l'aorte abdominale, qui elle est médiane.

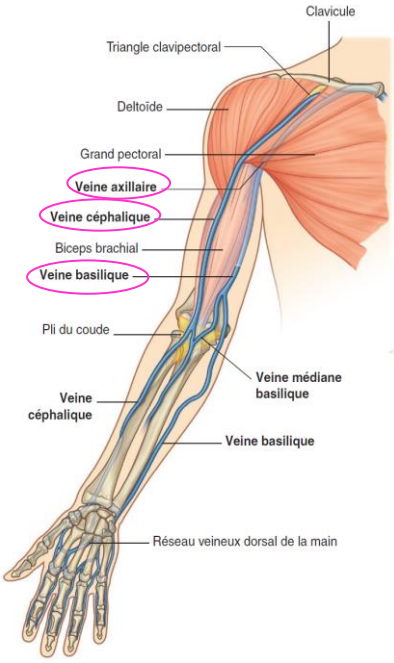

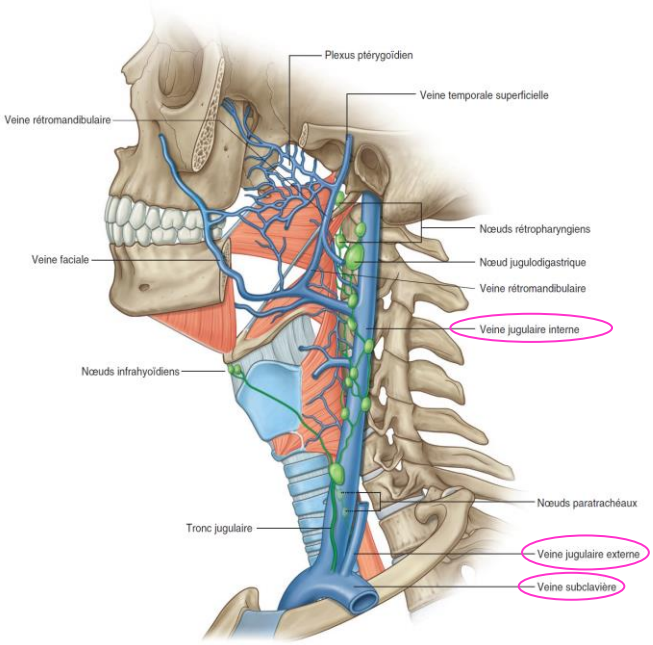

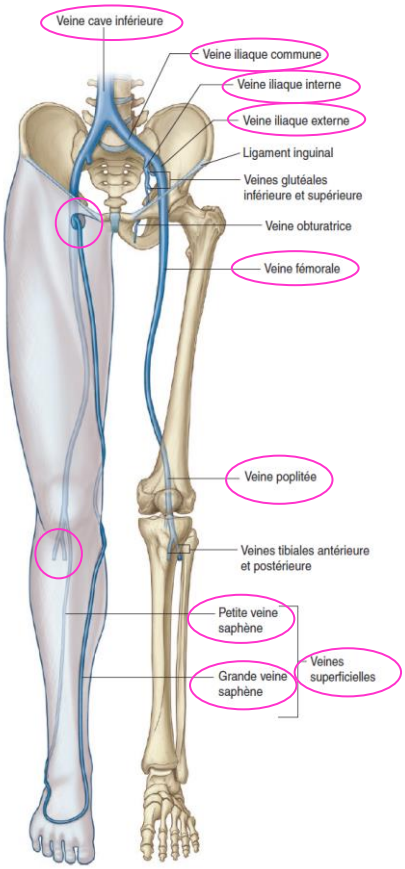

L'union des veines iliaque commune se fait au niveau du disque L4-L5.

La veine porte, entre par la porte du foie : le hile.

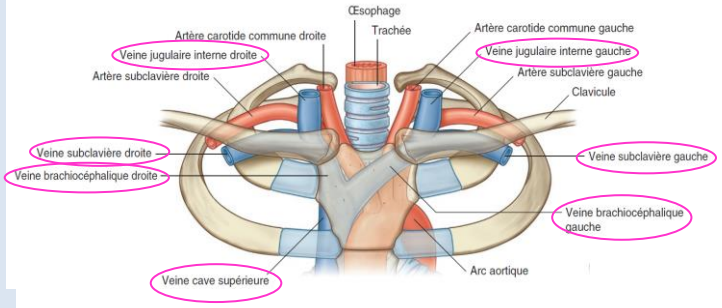

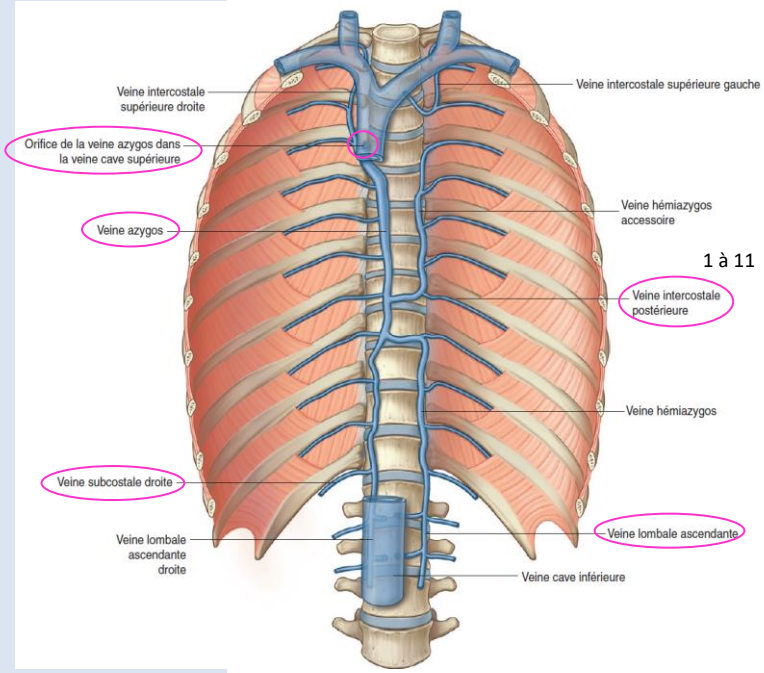

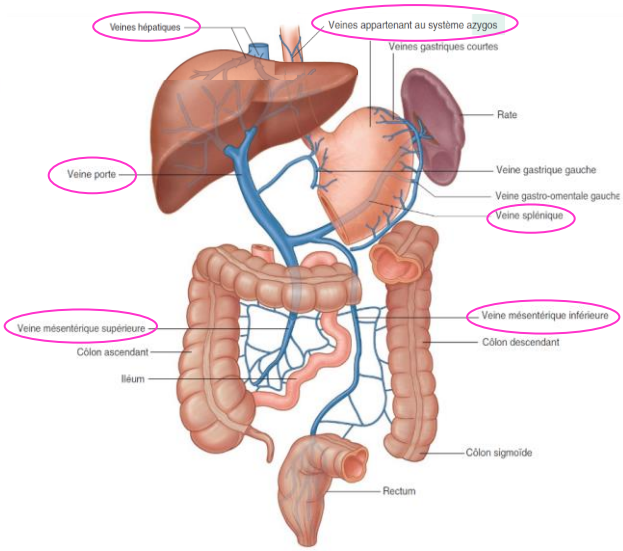

Le **système porte digestif** est interposé **entre 2 réseaux capillaires veineux**. Il commence par les **capillaires digestifs**, puis par les **veines splénique**(1), **mésentérique inférieure** et **supérieure** puis se réunissent en **veine porte hépatique**. Puis les capillaires veineux arrivent au niveau du foie et passent par les **veines hépatiques** puis la **veine cave inférieure**.
On a une absorption grossière des nutriments au niveau des **intestins**, puis une transformation au niveau du **foie**.
De même, au niveau du **système porte hypophysaire**, les hormones viennent du **système nerveux central** dans des capillaires puis sont transportés dans l'**hypophyse** par d'autres capillaires pour activer des chaînes d'hormones.

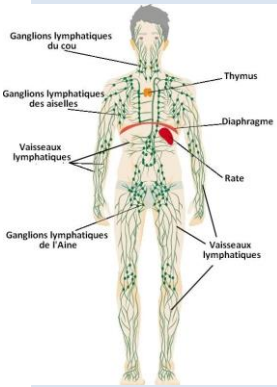

(1) splen, lien
Splénique, splenicus, relatif à la rate.
(2) Qui sort.
(3) Qui rentre.

Lymphatique

Le **système lymphatique** retire de l'organisme les cellules endommagées et assure une protection contre la propagation des infections et du cancer.

- il draine les excès de liquides se trouvant au niveau des tissus et participe à la détoxication des organes et du corps ;
- il contribue à la circulation de nutriments (mais moins que le sang) ;
- il permet la circulation dans tout le corps et hors des vaisseaux sanguins des globules blancs, dans le processus d'activation de la réponse immunitaire spécifique. C'est un élément essentiel du système immunitaire et des processus cicatriciels ;
- il contribue à la circulation des hormones.

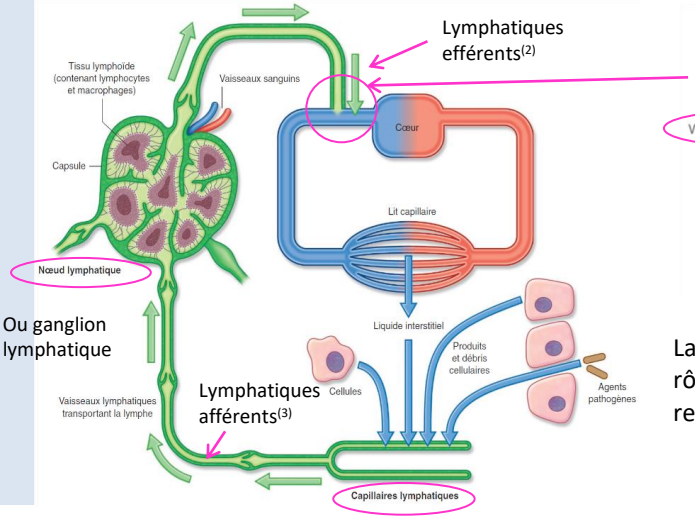

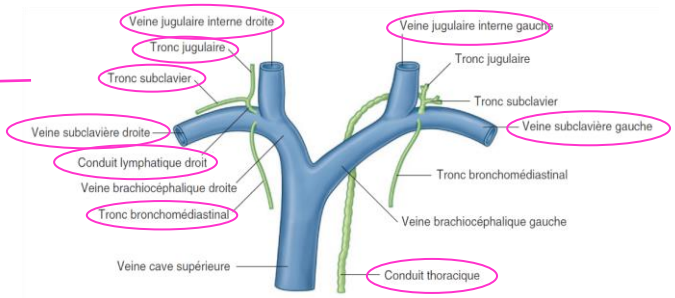

La **rate** est un organe du système lymphatique qui joue un rôle déterminant dans l'immunité et le processus de renouvellement cellulaire du sang.

Le système lymphatique draine le secteur conjonctif de la peau et les viscères, c'est un réseau borgne. Il est parallèle aux grosses artères et a pour sens de la périphérie vers le cœur.
La **lymphe** va dans les **collecteurs** qui rejoignent les **lymphonœuds** (réactions immunitaires, filtres épurant la lymphe), d'où partent d'autres **collecteurs terminaux** vers le **conduit thoracique** (voie terminale) qui rejoint le confluent veineux **jugulo-subclavier gauche**.
Les **lymphonœuds** sont soit superficiels[1] (cou, racine des membres) soit profonds (vaisseaux). Ils sont constitués d'un **cortex** et d'une **médulla**.
La lymphe rejoint le courant veineux et se jette dans l'atrium droit.

(1) Que l'on peut palper.

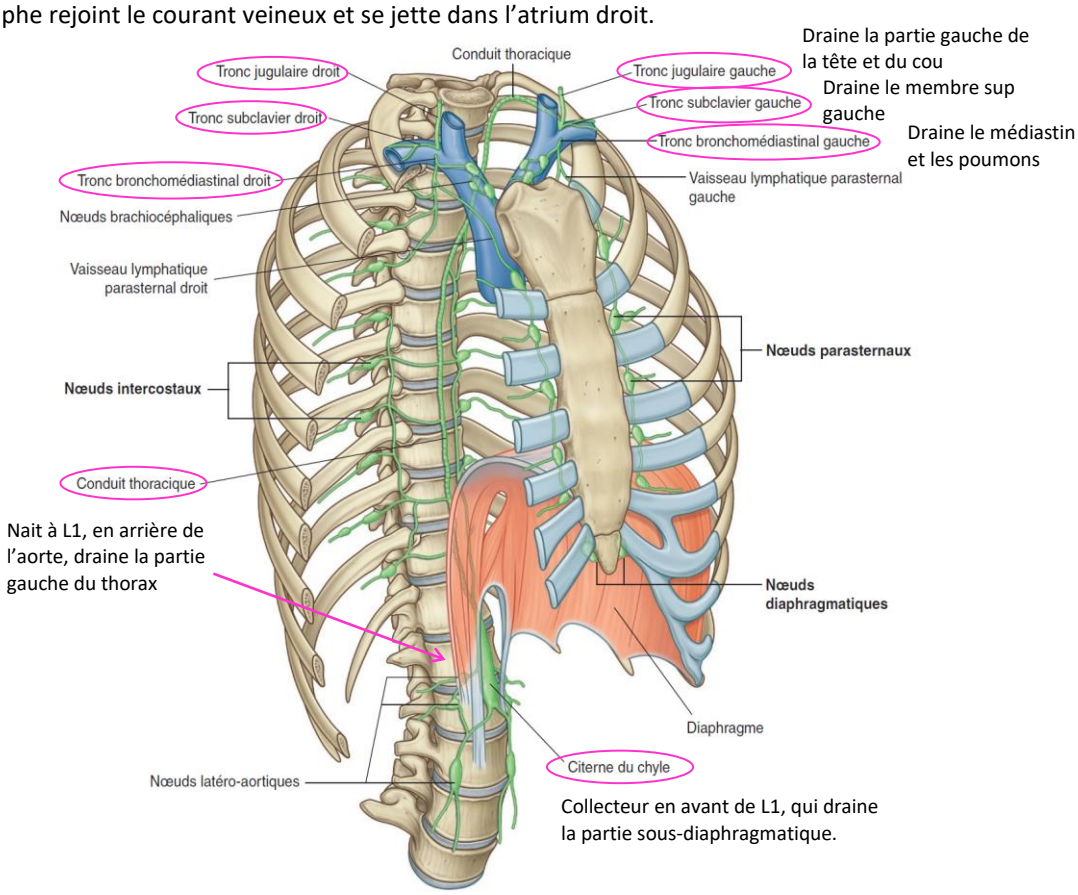

2.7 Système circulatoire hydraulique sanguin

On distingue la **G**rande circulation (**G**énérale) systémique et la **P**etite circulation (**P**oumons) pulmonaire, elle permet l'**hématose**[2].
Un ventricule est composé de trois parties : une chambre d'admission, un corps trabéculé[3] et une chambre de chasse.
La coordination des **valves** permet d'assurer le sens de circulation anti-reflux[4] et la continence[5].
Les valves sigmoïdes[6] sont les valves artérielles (aortique et pulmonaire).

(2) Échanges gazeux (passage de l'oxygène dans le sang et rejet par celui-ci du gaz carbonique) qui se produisent dans le poumon au cours de la respiration.
(3) trabs, poutre Sillon à l'intérieur d'une structure.
(4) Comme des clapets anti-retour.
(5) Rétention.
(6) Forme de sigma σ

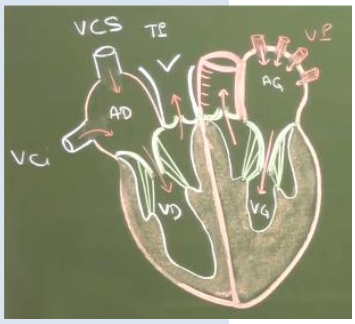

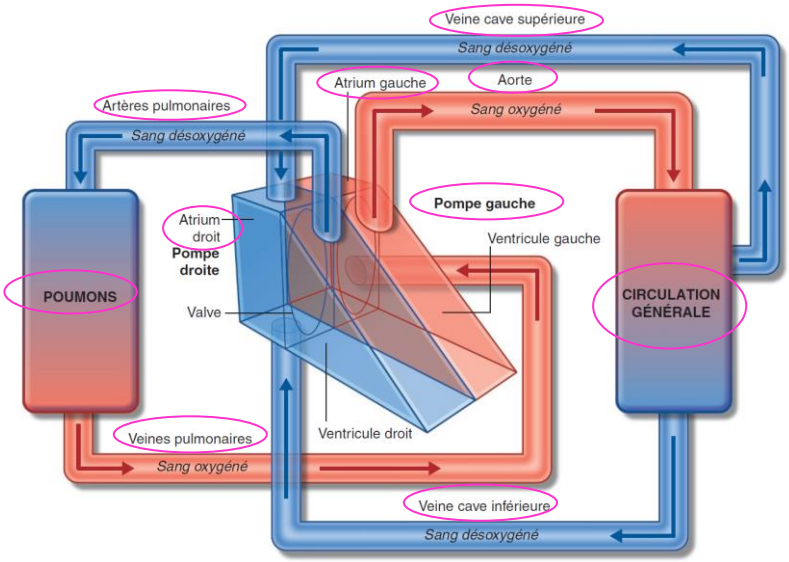

2.8 Organes des sens

Un **sens** est la **perception consciente**[1] d'un stimulus qui renseigne sur le milieu extérieur.

Il y a **7 sens**[2] :

- vision ;
- odorat ;
- audition ;
- équilibre ;
- goût ;
- tact[3] ;
- proprioception.

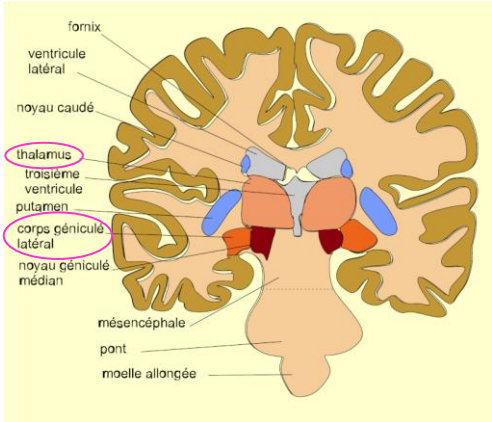

Les **organes des sens** sont des **capteurs** :

- **cellules sensorielles** : vision, audition, goût et tact à la pression ;
- **neurones spécialisés** : odorat ;
- **terminaisons nerveuses libres** : tact à la douleur et la température[4].

Les **organes de transmission** sont inervés par le **nerf crânien** sauf pour le tact.

Il y a des chaînes à **3 neurones** sauf **2** pour l'**odorat** :

- protoneurone ganglionnaire ;
- 2e neurone intra-axial[5] ;
- 3e neurone thalamique.

L'**intégration** est la **projection cérébrale** depuis le thalamus.

Vision

Le **nerf optique** (II) assure la transmission.

Les fibres optiques convergent vers la **papille optique**. Les 2 nerfs sortent de l'orbite puis se croisent au **chiasma optique** (décussation, croisement en forme de X). Puis les fibres vont vers le corps **géniculé latéral**, enfin se projettent sur le cortex primaire du **lobe occipital**[6] du cerveau (l'aire visuelle).

La lentille biconvexe inverse les images, l'image sur la rétine est donc inversée.

Le **champ visuel** est différent du **champ rétinien** car il est normalement **emmétrope**[7], c'est-à-dire que l'image est inversée.

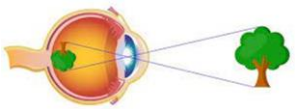

Exemple :

Pathologies :

- **myopie** : diamètre trop grand ;
- **hypermétropie**[8] : diamètre trop petit ;
- **astigmatisme**[9] : trouble de la réfration de l'œil, la cornée n'est pas sphérique ;
- **presbytie**[10] : diminution de l'accommodation avec l'âge et gêne à la vision de près.

Une **hémianopsie** est une perte ou une diminution de la vue dans une moitié du champ visuel d'un œil ou des deux yeux.

L'**hémianopsie bitemporale** traduit une atteinte chiasmatique[11].

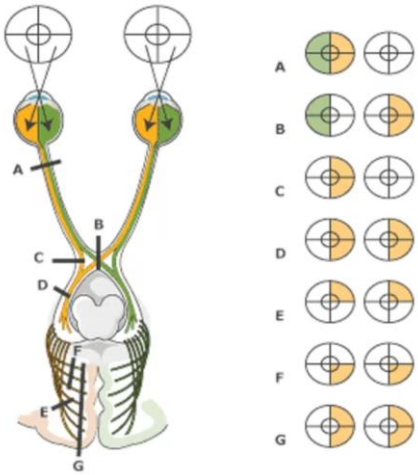

Exemples de sections

(1) Intégration corticale.

(2) Aristote parlait de 5 sens.

L'audition et l'équilibre sont différents mais localisé au même endroit.

On parle parfois d'un 6e sens pour l'appareil vestibulaire (équilibre) et d'un 7e sens pour l'appareil proprioceptif.

(3) Exclu de ce cours car réparti sur tout le corps et non sur un nerf crânien particulier.

(4) L'impact de certaines pathologies dégénératives, ischémiques (obstruction d'une artère cérébrale) ou vasculaires ne sont pas les mêmes entre le tact à la pression et douleur-température.

(5) Intra-axial, à l'intérieur de l'axe principal du système nerveux central (moelle épinière, cerveau). Exemple : les tumeurs cérébrales.

Extra-axial, à l'extérieur de l'axe principal du système nerveux central (espaces autour de la moelle épinière, du cerveau). Exemple : les méninges (membranes qui entourent et protègent le cerveau et la moelle épinière).

(6) Un traumatisme occipital peut entraîner une cécité.

(7) emmetros, en mesure.

ops, œil.

amétrope, sans mesure.

(8) hypermétrie, altération du mouvement

ops, œil

Défaut causé par un œil trop court.

(9) a, sans

stigma, point

Défaut qui ne donnent pas d'un point une image ponctuelle mais une tache. Certaines lignes droites apparaissent comme courbe.

(10) presbutēs, vieillard

La presbytie correspond à une évolution naturelle des yeux entrainant des difficultés pour lire de près des petits caractères.

(11) chiasma, relatif à la lettre X, croisement

Odorat

La zone olfactive de la paroi supérieure de la cavité nasale est sensorielle. Des **cils olfactifs** sont liés par des neurones au **bulbe olfactif** puis au **nerf olfactif**.

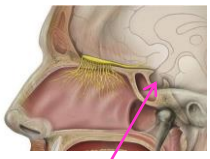

Cortex piriforme

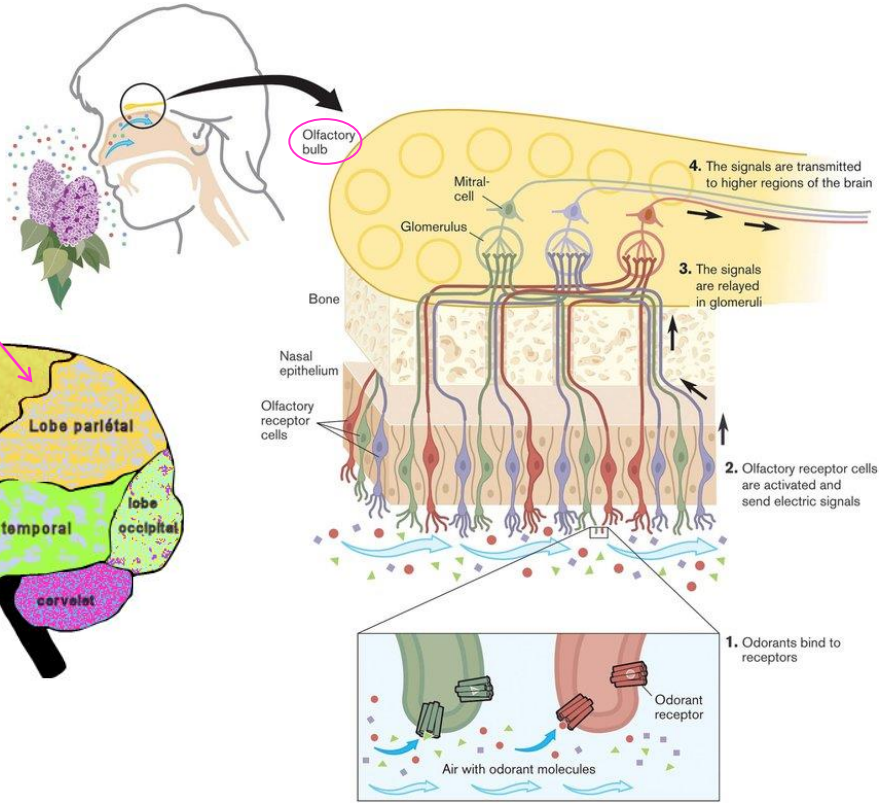

Télencéphale

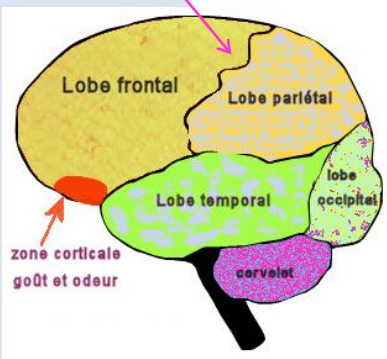

Le **cortex piriforme** est une région du cerveau et est la plus grande des aires olfactives. Il est situé au centre du **cortex olfactif primaire** fait partie du **rhinencéphale** situé dans le télencéphale.

Exemple :

Sentir une rose.

Intégration primaire : reconnaître que c'est une rose.

Intégration secondaire : se remémorer un souvenir lié à une rose.

Intégration tertiaire : avoir des sentiments liés à ce souvenir.

Audition

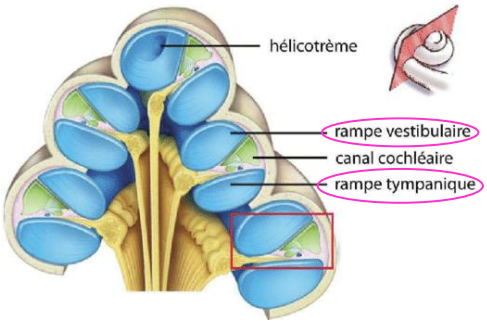

Dans la chaîne ossiculaire, l'onde **aérienne** d'entrée a la même la même **fréquence** que l'onde **liquidienne** de sortie transmise.

La **cochlée**(1) est l'organe de l'**ouïe**.

C'est un conduit en cul-de-sac enroulés autour d'un axe : la **columelle**(2). La columelle présente les **rampes vestibulaires** et **tympaniques**, dans lesquelles on trouve un débit de liquide alternatif qui ira près (aigü) ou loin vers l'apex (grave) en fonction de la longueur d'onde.

> Les vibrations des **cellules sensorielles** ciliées de la cochlée envoient des **impulsions électriques** au cerveau via le **nerf cochléaire** puis la projection se fait après le diencéphale vers le **lobe temporal**.

La **sonotopie**(3) est l'organisation dans la columelle des stimulations.

La différence de temps pour l'onde nerveuse à arriver au cerveau, avec la stimulation de neurones intermédiaires, permet d'entendre en stéréo.

Exemple :

On distingue 2 types de surdités :

- perception : lésion du nerf vestibulocochléaire ou de la membrane cochléaire ;
- transmission : tympan et chaîne ossiculaire.

(1) cochlea, escargot

Partie de l'oreille interne enroulée en spirale (ou limaçon, escargot).

(2) columella, petite colonne

Quand on a des trouble de l'audition, on peut faire un spectre sonore, un diagramme de Bode. Ex : l'exposition à une même fréquence peut faire une surdités partielle.

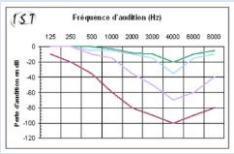

(3) tonos, le ton

topos, le lieu

La tonotopie est la répartition de la sensibilité d'un milieu à différents sons.

Equilibre

Le **vestibule** et les **canaux semi-circulaires** sont les organes de l'**équilibre** : position angulaire de la tête et accélération.

Les canaux semi-circulaires sont orientés dans les 3 plans de l'espace.

Lorsque la tête accélère, des cailloux bougent et stimulent une zone sensorielle qui renseignent le cerveau sur l'accélération mesurée.

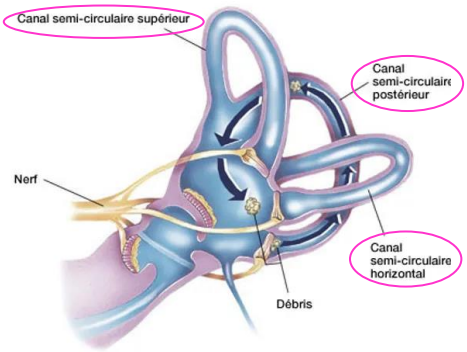

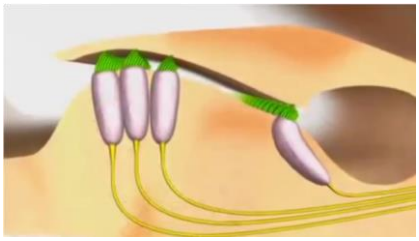



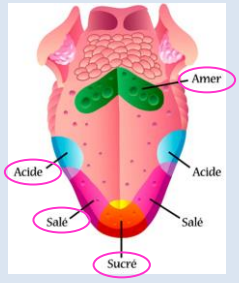

Goût

La langue a également pour fonction le goût avec les papilles gustatives.

La langue peut identifier le **sucré**, le **salé**, l'**acide** et l'**amer**.

2.9 Système nerveux

Le **système nerveux** est l'ensemble des structures destinées à :
- assurer les **relations de l'organisme avec le milieu extérieur** (perception, intégration, réaction) ;
- **commander** le fonctionnement des différents **muscles**, **organes**, **viscères** et **glandes** ;
- permettre les **réactions affectives** et **psychiques**.

Un **nerf** comprend les axones de nombreux neurones conduisant les messages moteurs et sensitifs.

Il se compose :

- **système nerveux central** (SNC) ou névraxe[1] : est constitué de la **moelle spinale** (MS, contenue dans le canal vertébral) et de l'**encéphale** (contenu dans la boîte crânienne) ;
- **système nerveux périphérique** (SNP) : est constitué par les **nerfs crâniens** et **spinaux**[2] qui relient le SNC aux différentes parties de l'organisme.

  Le SNP se compose fonctionnellement :

  - **SNP somatique**[3] : vie de la **relation**. Formé de nerfs spinaux et crâniens.
    Responsable de la **motricité** des **muscles striés squelettiques**, de la **sensibilité des téguments** et des différentes **perceptions sensorielles**.
    C'est la **fonction somatique** ;
  - **SNP autonome** ou **végétatif** ou **viscéral** : vie de **nutrition**, involontaire.
    Responsable de la **motricité** des muscles **lisses**, de la régulation du muscle **strié cardiaque**, les différents **viscères** digestifs et respiratoires et des **sécrétions glandulaires**.
    Ce sont les **fonctions viscérales**.
    Lui-même comprend 2 systèmes qui sont **antagonistes**[4] :
    - systèmes **sympathiques** : prépare le corps humain à l'**action**. Il est **catabolique**[5] (dépense l'énergie). En cas d'activation, il entraîne :
      - une mydriase[6] (irido-dilatation) ;
      - une tachycardie[7] ;
      - une broncho-dilatation ;
      - une vasoconstriction périphérique (augmentation de la pression artérielle) ;
      - un ralentissement du péristaltisme intestinal.
    - système **para-sympathiques** : responsable de la mise au repos des organes et des fonctions. Il est **anabolique**[8] (préserve l'énergie). En cas d'activation, il entraîne :
      - une myosis[9] (irido-constriction) ;
      - une bradycardie[10] ;
      - une broncho-constriction ;
      - une vasodilatation périphérique (baisse de la pression artérielle) ;
      - une accélération du péristaltisme intestinal.

    La dualité physiologique des 2 systèmes permet un équilibre permanent et harmonieux et coordonne l'ensemble des fonctions végétatives en fonction des **activités physiques**, de l'**émotion** ou du **stress**.

Chaque système nerveux autonome comporte 3 parties :
- des centres végétatifs (SNC) ;
- des voies végétatives (SNP) ;
- des ganglions végétatifs (SNP).

Sur le plan microscopique, il présente 2 types de cellules :
- nerveuses ou neurones ;
- de soutien.

(1) Contraction de nevro et axe.

(2) Les nerfs en relation avec l'encéphale sont les nerfs crâniens.

Les nerfs en relation avec la MS sont les nerfs spinaux.

Ils sont pairs et symétriques.

(3) sômatikós, corporel

Relatif au corps.

(4) Ils gèrent des équilibres pour maintenir l'homéostasie du corps.

(5) katabolê, action de jeter en bas

Le catabolisme est une phase du métabolisme qui comprend les processus de dégradation des composés organiques, avec dégagement d'énergie et élimination des déchets.

(6) mydriase, obscur

Etat de dilatation de la pupille.

(7) takhús, rapide

(8) anábolê, lancement de bas vers le haut

Phase du métabolisme (opposé à catabolisme) aboutissant à la construction ou au renouvellement des tissus.

(9) múô, se fermer

Le myosis est un rétrécissement de la pupille

(10) bradys, lent

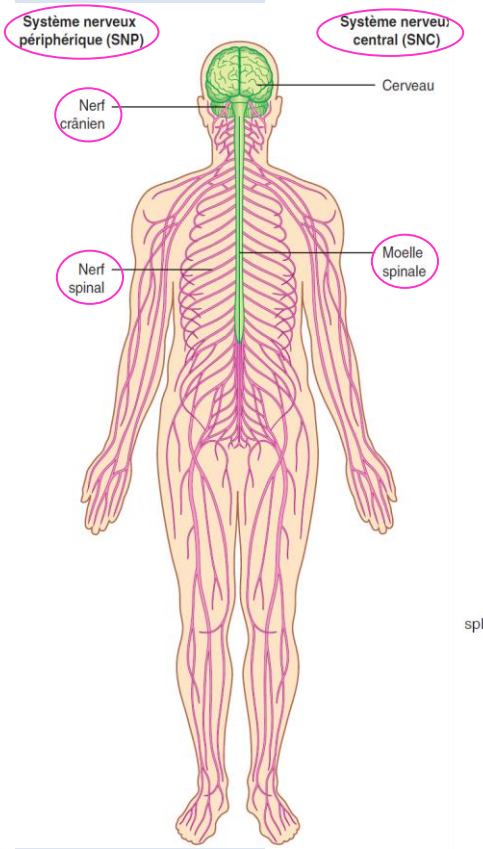

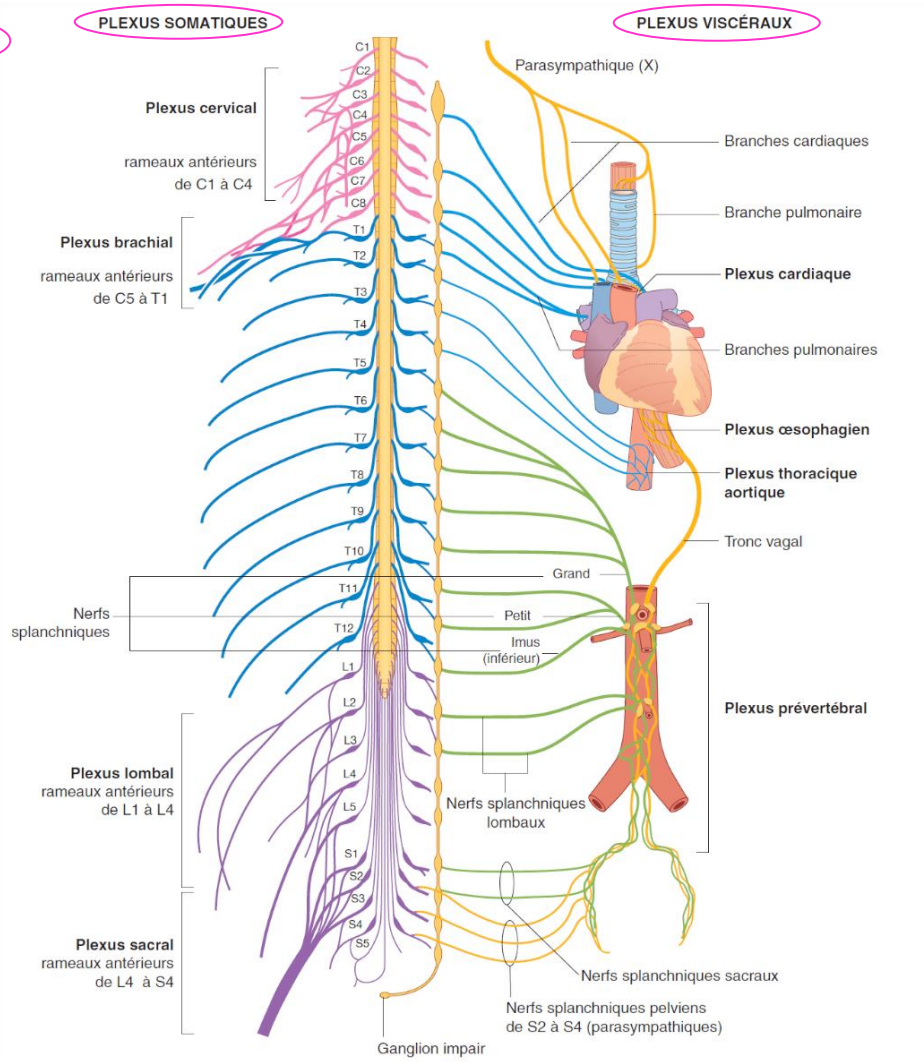

(1) medulla, moelle

(2) derma, peau

tomós, coupure

Un dermatome est une aire de la peau innervée par une seule racine rachidienne postérieure.

Chaque segment médullaire(1) et ses racines ont en charge un territoire sensitif (**dermatome**(2)) et un territoire moteur (**myotome**).

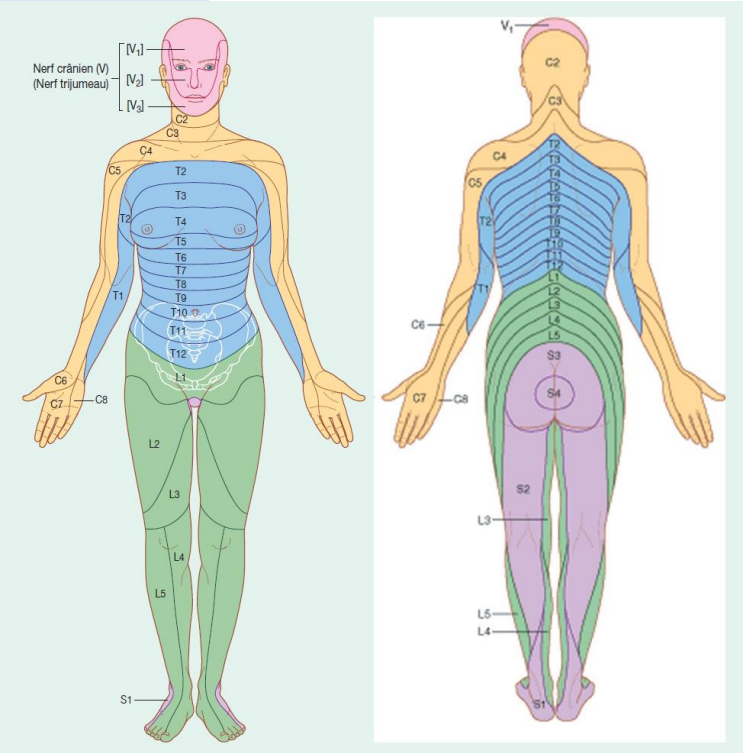

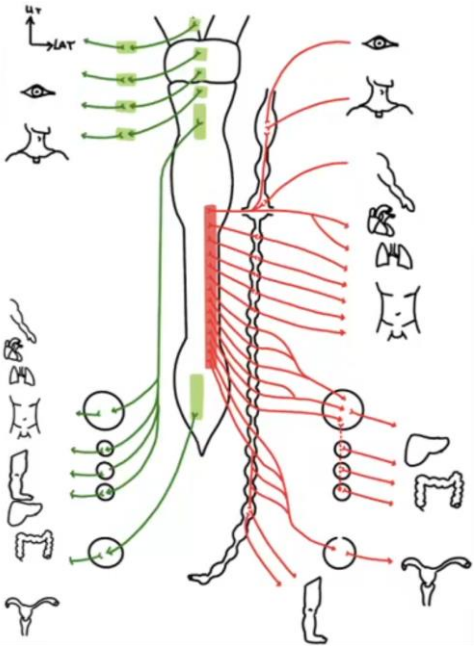

(1) Le nombre de neurones est déterminé à la naissance et ne cesse de diminuer au cours de la vie. Le neurone mature n'étant plus capable de se multiplier.

Elle peut être pathologique si elle est précoce.

La fonctionnalité neuronale n'est pas proportionnelle au nombre de neurones mais au nombre de connexions.

On en compte environ 100 milliards.

Historiquement, les neurones servent à commander des mouvements.

Les neurones sont composés d'eau salée.

(2) Elle peut varier au cours de la vie, c'est la plasticité neuronale.

(3) péri, autour

karyon, noyau

Ou soma, est le cytoplasme du corps cellulaire du neurone.

(3) Surface corticale de l'encéphale, au niveau de noyaux gris centraux du tronc cérébral.

(4) Il peut faire 1 m.

Si l'axone est détruit, alors le corps cellulaire aussi.

Neurone

Le **neurone**(1) est l'unité fonctionnelle du SNC chargé de **transmettre l'influx nerveux**. Chaque neurone est unique et a une activité spécifique(2), mais qui peut changer.

Elle se compose :

- **corps cellulaire** ou péricaryon (substance grise(3)) ;
- prolongements :
  - **dendrites** : multiples et réceptionnent l'influx nerveux (cellulipètes) ;
  - **axone**(4) : unique qui véhicule l'influx nerveux (cellulifuge, substance blanche).

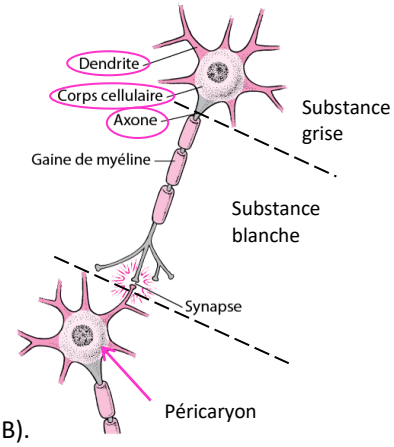

Les corps cellulaires se placent dans la **substance gris** (SG) au niveau de l'encéphale, de la moelle spinale, ainsi que dans les ganglions des **nerfs spinaux** et des **nerfs crâniens** au niveau du SNP.

Les prolongements forment les faisceaux de **substance blanche** (SB).

Dans le cerveau, les noyaux des neurones sont donc vers l'extérieur (SG) et les axones vers l'intérieur (SB).

Les **cellules gliales** (cellules de soutien) entourent, soutiennent et isolent les neurones.

Moelle spinale (MS)

La **moelle spinale** est contenue dans le canal vertébral, c'est le lieu de passage des voies ascendantes sensitives vers l'encéphale et descendantes motrices vers les muscles. Les arcs réflexes musculaires induisent un mouvement et définissent des niveaux.

Elle se présente sous la forme d'une tige cylindrique de révolution de faisceaux longitudinaux, mesure 45 cm, pèse 30-40 g, aplatie d'av en ar, 2 cm, irrégulière avec 2 renflements, une extrémité inf conique (**cône médullaire**), étendue de C1 (atlas) à L2.

La **SG est centrale**, le **SB est périphérique**.

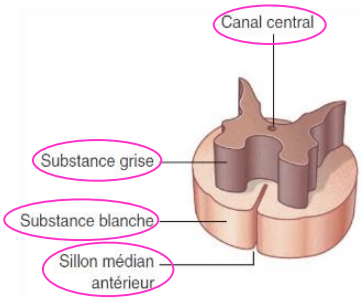

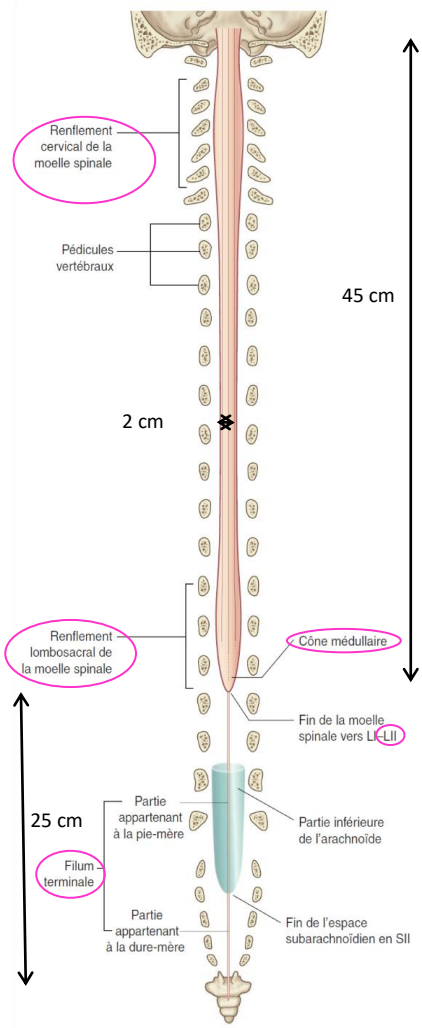

Divisions extérieures :

La MS comporte **4 principaux sillons** longitudinaux :

- **sillon médian ant** : profond de 1/3 du diamètre sagittal ;
- **sillon médian post** : peu marqué ;
- **sillon ant-lat** : lieu d'émergence des racines ant des nerfs spinaux ;
- **sillon post-lat** : lieu de la pénétration des racines post des nerfs spinaux.

Canal médullaire : résidu embryonnaire du canal neural (syrinx, canal épendymaire).

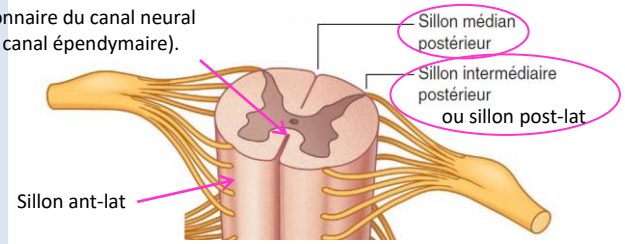

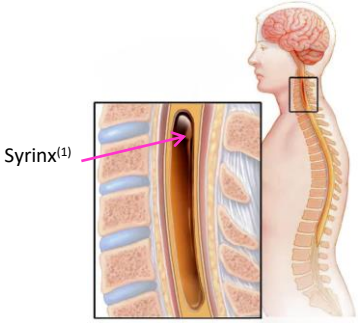

(1) Nymphe d'Arcadie, qui, poursuivie par Pan, fut changée en roseaux, avec lesquels Pan construisit la flûte de Pan.

Le **filum terminal** mesure 25 cm, ne comporte pas de cellules nerveuses.

<u>Divisions intérieures :</u>

La **SG** est en forme d'ailes de papillon en H, elle est étendue sur toute la hauteur :

- **corne ant** : motrice, volumineuse, quadrangulaire ;
- **corne post** : sensitive effilée ;
- **zone commissurale**(2) : entre les 2 délimite en son centre le canal central.

(2) commissus, joint
Zone de jonction.

Les **cordons** sont des colonnes de **SB** formées par les **axones** des voies ascendantes, descendantes et d'associations. On distingue :

- **cordons ant** : véhiculent les voies descendantes motrices et sécrétoires ;
- **cordons lat** : voies ascendantes et descendantes, et des voies d'associations avec des interneurones(3) ;
- **cordons post** : voies ascendantes sensitives et sensorielles.

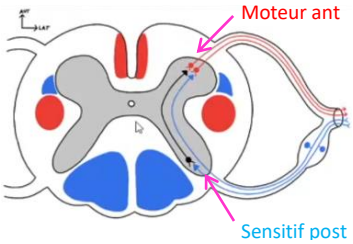

(3) Le reflex myotatique est dû à des interneurones qui relient directement les voies motrices et sensitives. L'arc réflexe est le trajet parcouru par l'influx nerveux lors d'un acte involontaire.

Les **nerfs spinaux** sont des nerfs mixtes formés par la fusion :

- racine ant, motrice, comportant des neurones efférents, émergeant du sillon antéro-latéral de la MS ;
- racine post, sensitive, avec des neurones afférents dont le corps cellulaire se place dans le ganglion spinal de cette racine. Elle arrive dans le sillon post-lat de la MS.

Ces 2 racines fusionnent à l'intérieur du canal vertébral et le quittent par le **foramen intervertébral** ou **foramen sacré** selon la vertèbre.

A la sortie du foramen, le nerf spinal se divise en 2 rameaux terminaux :

- **rameau post** : innervant les muscles post de la colonne (muscles érecteurs) et les téguments(4) qui les recouvrent ;
- **rameau ant** : volumineux innervant les muscles ant-lat du tronc, les muscles des membres ainsi que les téguments qui les recouvrent.

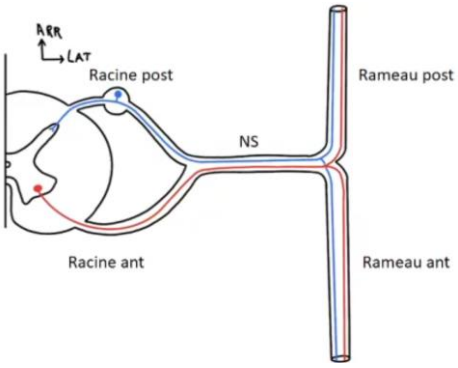

Les rameaux ant s'anastomosent et forment les différents plexus nerveux :

- cervical ;
- brachial ;
- lombal…

L'origine de chaque nerf spinal s'étend sur une certaine hauteur de MS correspondant au segment médullaire.

Il existe **31 paires** de nerfs **spinaux** :

- 8 paires de nerfs cervicaux ;
- 12 paires de nerfs thoraciques ;
- 5 paires de nerfs lombaires ;
- 5 paires de nerfs sacrés ;
- 1 paire de nerfs coccygiens.

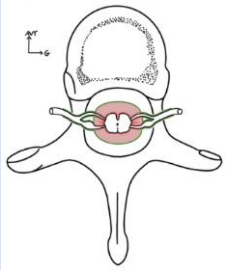

(4) tegumentum, enveloppement, couverture
Tissu vivant qui recouvre le corps, avec ses appendices (poils, plumes, écailles, piquants…).

Sections :

Le **renflement sup** (cervical, C3 à C7) est volumineux chez l'homme et correspond à la naissance des nerfs destinés aux **membres supérieurs**, les cornes ant sont plus volumineuses.
Le **renflement inf** (lombo-sacral, T12-L1) est plus réduit et donne naissance aux nerfs destinés aux **membres inférieurs**, les cornes ant sont plus volumineuses.

Les faisceaux ascendants augmentent de section de bas en haut.
Les faisceaux descendants diminuent de section de bas en haut.

Encéphale

L'**encéphale** est la partie du SNC contenue dans la boîte crânienne.

C'est une volumineuse masse multilobée dérivant de la transformation des 5 vésicules cérébrales primitives.

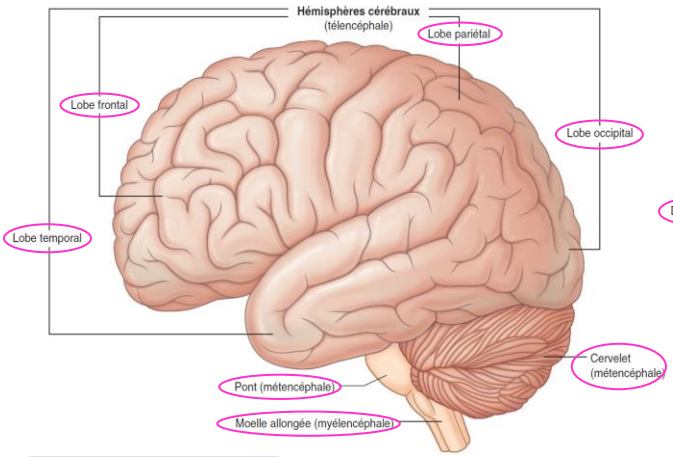

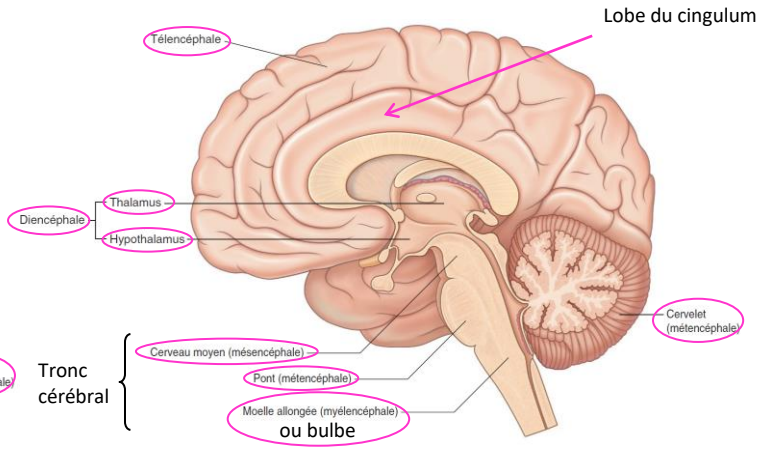

Le **tronc cérébral** est **le lieu de passage** des **faisceaux ascendants** et **descendants** entre la MS et le cerveau. Des nœuds de substance grise y réorganisent les connexions.

Le **tronc cérébral** occupe la **fosse crânienne post** avec le cervelet.

Diencéphale et **télencéphale** occupent les **fosses crâniennes ant** et **moy**, au-dessus de la **tente du cervelet**.

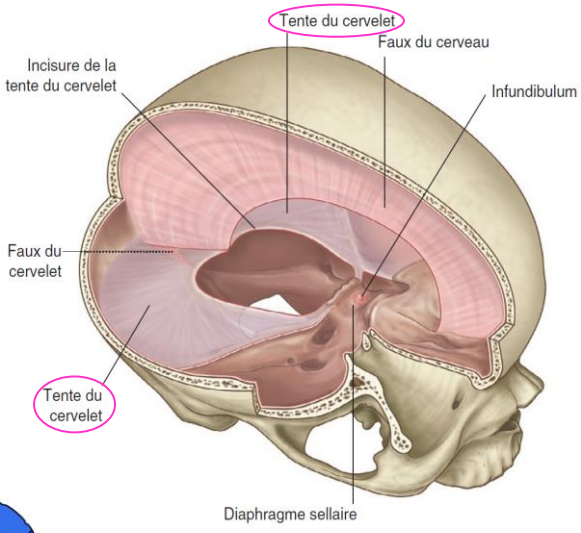

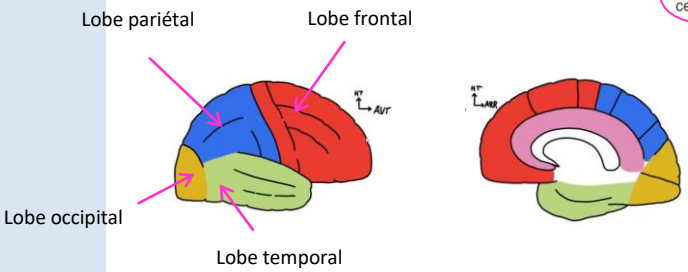

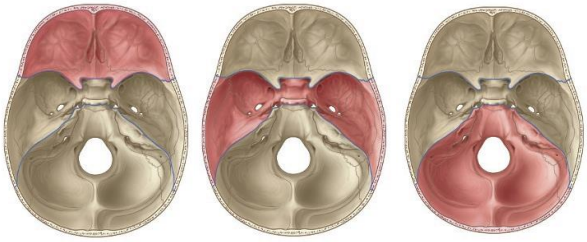

Fosses crâniennes ant, moy et post

(1) Cordon de substance nerveuse unissant deux organes ou deux parties.

ped, pied, en contact avec

(2) C'est une décussation : entrecroisement de structures anatomiques

decussatus, croisé

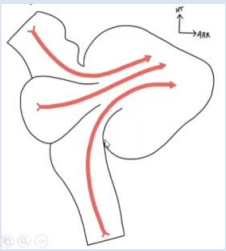

Le **tronc cérébral** se compose de 4 faces :

– **face ant** :
Etage mésencéphalique : les 2 **pédoncules**[1] **cérébraux** délimitent la **fosse inter-pédonculaire**.
Etage pontique : parcouru par la ligne médiane par le **sillon basilaire** (empreinte de l'artère basilaire) ;
Etage bulbaire : parcouru sur la ligne médiane par la **fissure médiane** ant qui sépare les 2 cordons ant (ou **pyramides bulbaires**) laissant en dehors d'eux les olives bulbaires.

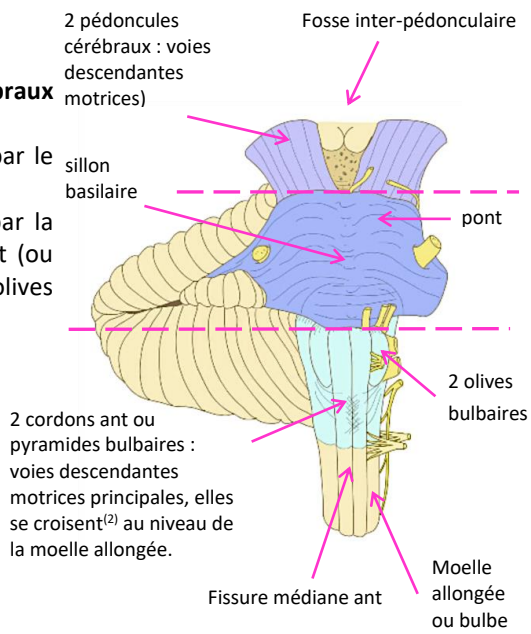

Vue ant du tronc cérébral

– **faces lat :**
Etage mésencéphalique : délimités post-lat par les **pédoncules cérébelleux sup** (assure la continuité avec le cervelet).
Etage pontique : délimités post-lat par les **pédoncules cérébelleux moy**.
Etage bulbaire : délimités par les sillons ant-lat et post-lat et par les **pédoncules cérébelleux inf**.

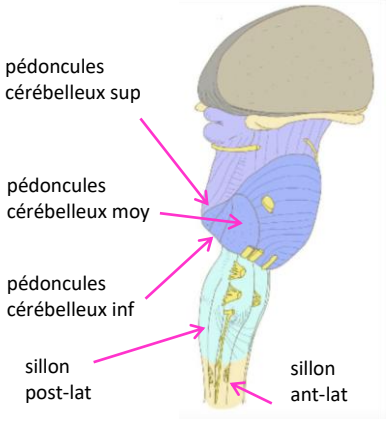

Vue lat du tronc cérébral

– **face post :**
Etage mésencéphalique : en face du **colliculus sup** et **inf**, formant la **lame tectale**.
Etage pontique : participe à la délimitation du plancher du **4e ventricule** (V4) ;
Etage bulbaire : parcouru sur la ligne médiane par le **sillon médian post**, séparant les 2 **cordons post**.

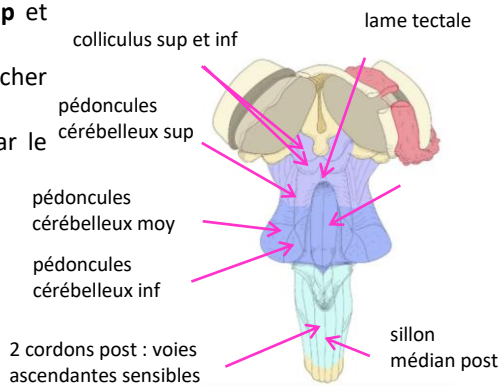

Vue post du tronc cérébral

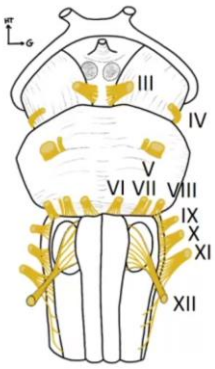

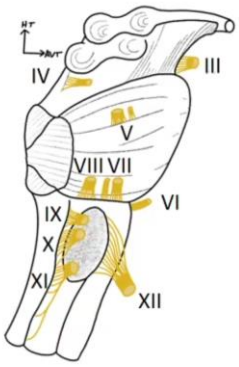

Le tronc cérébral est le lieu d'émergence des **nerfs crâniens**.
Il existe **12 paires** de **nerfs crâniens** :

Nerfs sensoriels
Nerfs moteurs : purs, végétatifs
Nerfs sensitifs
Nerfs végétatifs
Nerfs mixtes

- **I nerf olfactif** ;
- **II nerf optique** ;
- **III nerf oculo-moteur** : au niveau du mésencéphale ;
- **IV nerf trochléaire** : à la face post du mésencéphale ;
- **V nerf trijumeau** : au niveau du pont (marque la limite entre le pont et le pédoncule cérébelleux), racines sensitives ;
- **VI nerf abducens** : partie médiane du sillon bulbo-pontique ;
- **VII nerf facial** : partie lat du sillon bulbo-pontique ;
- **VIII nerf vestibulocochléaire** : en ar du VII ;
- **IX nerf glosso-pharyngien** ;
- **X nerf vague**(1) ;
- **XI nerf accessoire** : au niveau du sillon rétro-olivaire ;
- **XII nerf hypoglosse** : sillon pré-olivaire.

(1) Ces 12 nerfs innervent tous la tête et le cou, sauf le nerf vague qui innerve le thorax et l'abdomen.

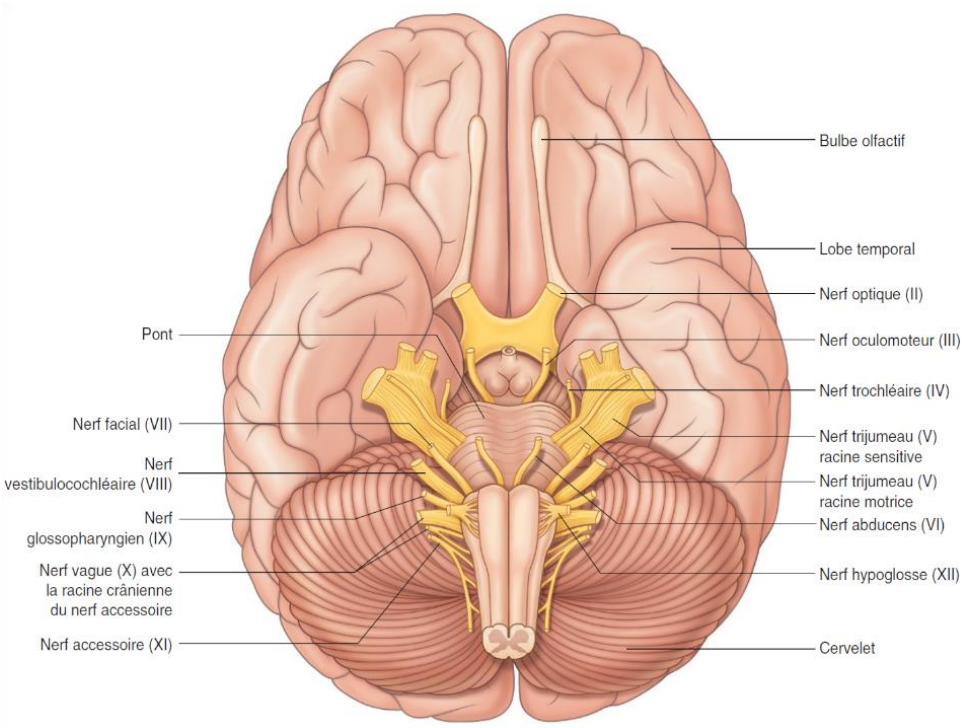

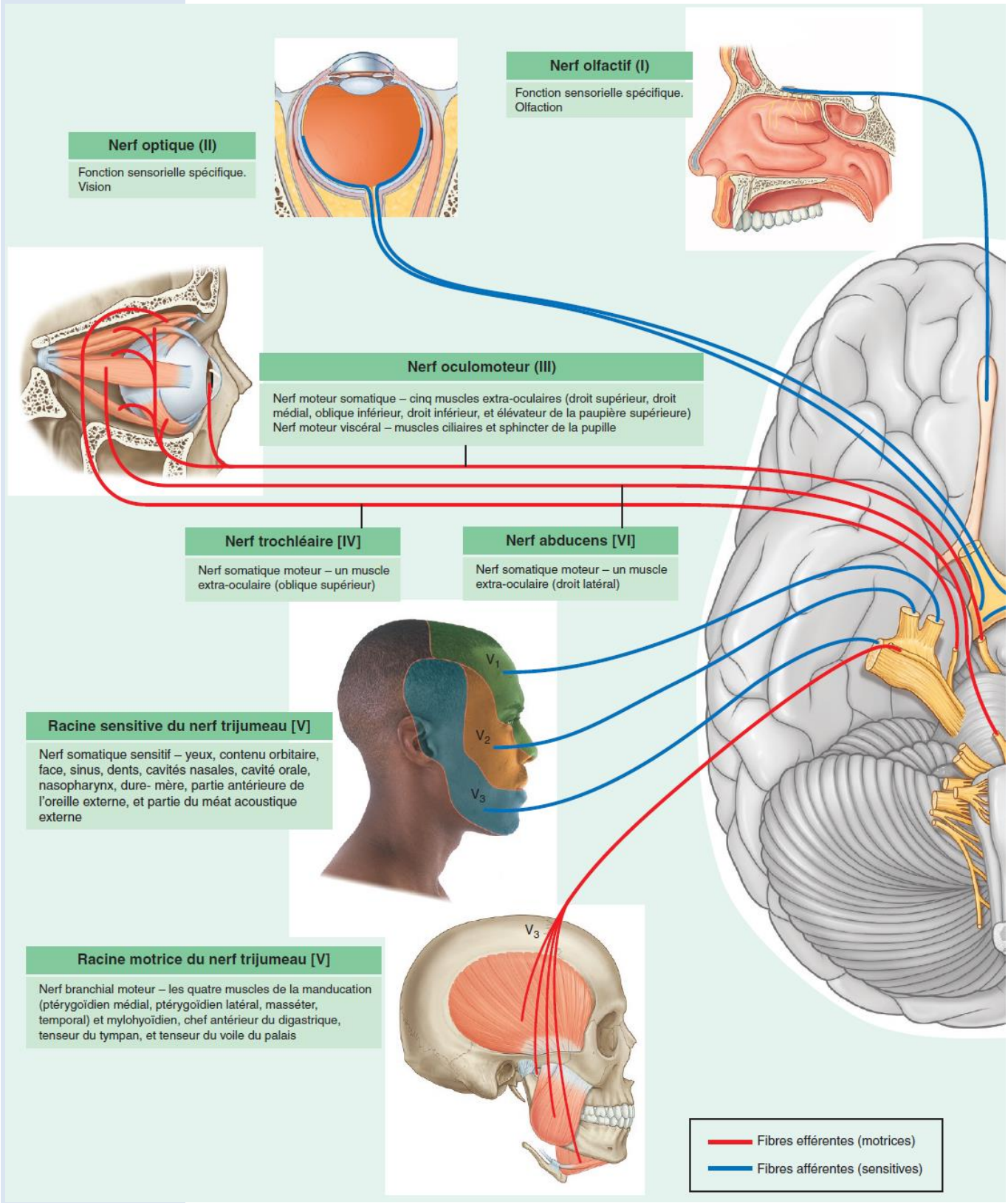
Nerf olfactif (I)
Fonction sensorielle spécifique. Olfaction
Nerf optique (II)
Fonction sensorielle spécifique. Vision
Nerf oculomoteur (III)
Nerf moteur somatique – cinq muscles extra-oculaires (droit supérieur, droit médial, oblique inférieur, droit inférieur, et élévateur de la paupière supérieure)
Nerf moteur viscéral – muscles ciliaires et sphincter de la pupille
Nerf trochléaire [IV]
Nerf somatique moteur – un muscle extra-oculaire (oblique supérieur)
Nerf abducens [VI]
Nerf somatique moteur – un muscle extra-oculaire (droit latéral)
V1
V2
V3
Racine sensitive du nerf trijumeau [V]
Nerf somatique sensitif – yeux, contenu orbitaire, face, sinus, dents, cavités nasales, cavité orale, nasopharynx, dure- mère, partie antérieure de l'oreille externe, et partie du méat acoustique externe
V3
Racine motrice du nerf trijumeau [V]
Nerf branchial moteur – les quatre muscles de la manducation (ptérygoïdien médial, ptérygoïdien latéral, masséter, temporal) et mylohyoïdien, chef antérieur du digastrique, tenseur du tympan, et tenseur du voile du palais
Fibres efférentes (motrices)
Fibres afférentes (sensitives)

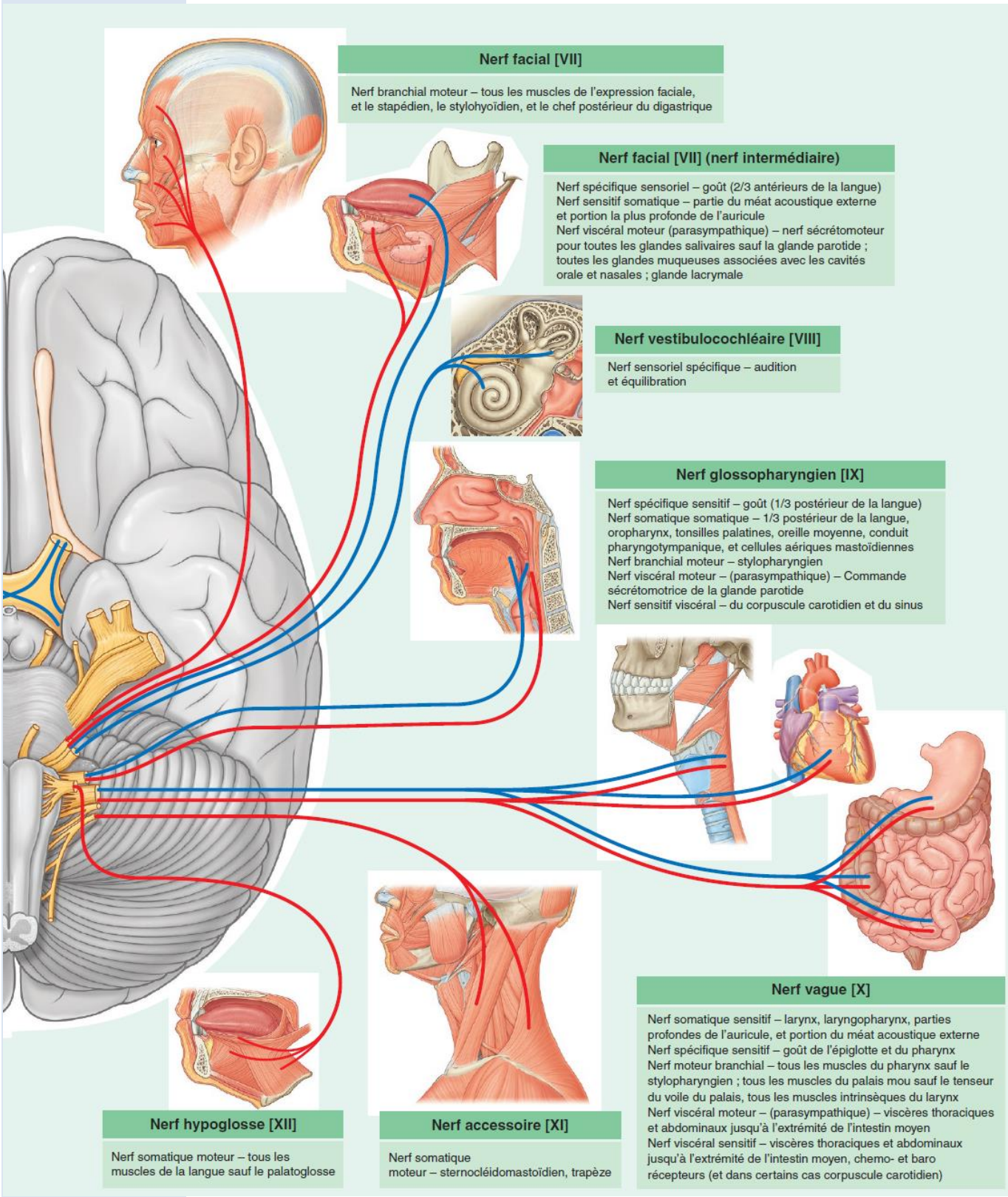
Nerf facial [VII]
Nerf branchial moteur – tous les muscles de l'expression faciale, et le stapédien, le stylohyoïdien, et le chef postérieur du digastrique
Nerf facial [VII] (nerf intermédiaire)
Nerf spécifique sensoriel – goût (2/3 antérieurs de la langue)
Nerf sensitif somatique – partie du méat acoustique externe et portion la plus profonde de l'auricule
Nerf viscéral moteur (parasympathique) – nerf sécrétomoteur pour toutes les glandes salivaires sauf la glande parotide ; toutes les glandes muqueuses associées avec les cavités orale et nasales ; glande lacrymale
Nerf vestibulocochléaire [VIII]
Nerf sensoriel spécifique – audition et équilibration
Nerf glossopharyngien [IX]
Nerf spécifique sensitif – goût (1/3 postérieur de la langue)
Nerf somatique somatique – 1/3 postérieur de la langue, oropharynx, tonsilles palatines, oreille moyenne, conduit pharyngotympanique, et cellules aériques mastoïdiennes
Nerf branchial moteur – stylopharyngien
Nerf viscéral moteur – (parasympathique) – Commande sécrétomotrice de la glande parotide
Nerf sensitif viscéral – du corpuscule carotidien et du sinus
Nerf vague [X]
Nerf somatique sensitif – larynx, laryngopharynx, parties profondes de l'auricule, et portion du méat acoustique externe
Nerf spécifique sensitif – goût de l'épiglotte et du pharynx
Nerf moteur branchial – tous les muscles du pharynx sauf le stylopharyngien ; tous les muscles du palais mou sauf le tenseur du voile du palais, tous les muscles intrinsèques du larynx
Nerf viscéral moteur – (parasympathique) – viscères thoraciques et abdominaux jusqu'à l'extrémité de l'intestin moyen
Nerf viscéral sensitif – viscères thoraciques et abdominaux jusqu'à l'extrémité de l'intestin moyen, chemo- et baro récepteurs (et dans certains cas corpuscule carotidien)
Nerf hypoglosse [XII]
Nerf somatique moteur – tous les muscles de la langue sauf le palatoglosse
Nerf accessoire [XI]
Nerf somatique moteur – sternocléidomastoïdien, trapèze

Le **cervelet** est situé dans la fosse crânienne post, en dérivation par rapport au tronc cérébral. Il est relié au tronc cérébral par des cordons de SB : les **pédoncules cérébelleux**.

Le cervelet présente une forme de cœur à l'envers :

- 1 **vermis**(1) : central, médian ;
- 2 **hémisphères cérébelleux** : lat ;

C'est l'organe d'**intégration** et de coordination des **mouvements volontaires** (**néocervelet**(2)), du **tonus musculaire** (**paléocervelet**(3)) et de l'**équilibration**(4) (**archéocervelet**(5)).

(1) vermis, ver de terre
Partie médiane du cervelet
(2) néo, nouveau
(3) palaiós, ancien
(4) En cas de disfonctionnement, on aura des troubles de l'équilibre, des vertiges, une imprécision dans les mouvements.
(5) arkhaîos, du début, ancien

Le **canal central** se dilate pour donner naissance à **4 ventricules**, les **cavités liquidiennes** :

- **2 ventricules latéraux VL** : pairs et symétriques D et G, situés dans le télencéphale ;
- **3e ventricule V3** : impair et médian, situé dans le diencéphale entre le thalamus et l'hypothalamus ;
- **4e ventricule V4** : impair et médian, situé dans la fosse crânienne post, en ar du pont et du bulbe, en av du cervelet.

Elles communiquent entre elles et permettent la **circulation du liquide cérébrospinal** LCS au niveau encéphalique et péri-médullaire. Il est sécrété par les **plexus choroïdes** situés dans la toile choroïdienne des ventricules.

Le LCS a pour fonction :

- **amortissement** et la protection aux chocs ;
- **nutrition** par les leptoméninges(6) : il apporte oxygène et glucose au SNC(2) ;
- **drainage** du liquide interstitiel (absence de lymphatiques du SNC)(3).

(6) lepto, mince
(7) Au niveau du SNC, il y a une barrière hématoencéphalique présente sur les parois vasculaires microscopiquement.
(3) Il réalise un système lymphatique différent du reste du corps, il n'y a pas de paroi des vaisseaux lymphatiques, il y a un système glymphatique.

Le 3e ventricule et le 4e ventricule sont en communication par l'intermédiaire de l'**aqueduc du mésencéphale**.

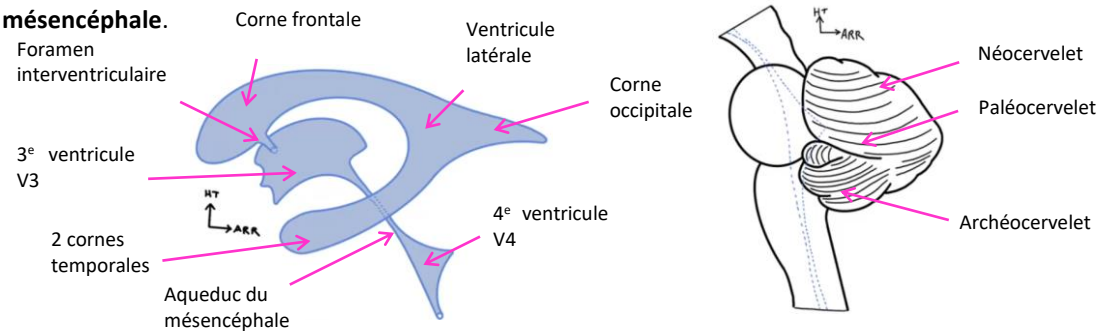

Le **diencéphale** est au-dessus du mésencéphale, il est masqué par le télencéphale. Il occupe la fosse cérébrale ant et moy avec le télencéphale.

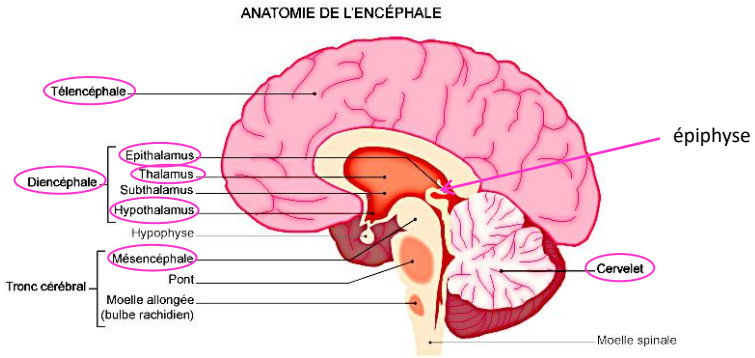

(3) Diapason :

Petite glande endocrine de l'épithalamus du cerveau.
(5) epiphusis, excroissance
En forme de pomme de pin.
(6) thalamus, chambre à coucher, lit des nerfs optiques
(7) Il maintient l'homéostasie du corps, en particulier la régulation thermique.
(8) telos, entier, achevé
enképhalos, cerveau

L'encéphale se compose :

- **épithalamus** : réduit chez l'homme, en forme de diapason(3), il se prolonge en ar par l'épiphyse(4) ou glande pinéale(5). Fonction **olfactive** ;
- **thalamus**(6) : noyau gris central volumineux. Il délimite avec son homologue contro-latéral le 3e ventricule (V3). Il est composé de plusieurs noyaux gris où relayent les voies ascendantes sensitives ;
- **hypothalamus** : petite partie ant, participe également à la délimitation du V3 et constitue, par ses noyaux le centre de contrôle des **fonctions végétatives**(7) et **endocriniennes** (centre végétatif) ;
- **télencéphale**(8) : ovoïde, aplati dans sa partie inf, $L = 17\ cm$, $l = 14\ cm$, $h = 13\ cm$, $1200\ g - 2000\ g$, occupe les fosses cérébrales ant et moy. Il se compose de **2 hémisphères**

(1) Se dit des hémisphères cérébraux qui sont disposés en circonvolutions.

Un gyrus des giri.

sillon, creux, cercle

(2) Un sulcus, des sulci

Donc il y a beaucoup de SG, seul 1/4 de la surface corticale est vue en superficie, le reste est enfoui dans les sillons corticaux.

(3) caput, tête

(4) cingulum, ceinture

(5) Korbinian Brodmann, neurologue allemande

cérébraux, **droit** (créatif, émotionnel) et **gauche** (rationnel, logique), réunis entre eux sur la ligne médiane par les **commissures inter-hémisphériques** (SB) séparés entre eux par la fissure longitudinale du cerveau. La surface est constituée par la SG superficielle : le **cortex cérébral**. Il est fortement plicaturé, constituant la gyrencéphalie(1).

Les **sillons** (sulcus(2)) délimitent des **lobes** (gyrus(1)).

Les principaux sillons sont :

- **sillon lat** : faces lat et inf ;
- **sillon central** : face lat et med ;
- **sillon pariéto-occipital**(3) ;
- **sillon du cingulum**(4) : face med ;
- **incisure pré-occipitale**.

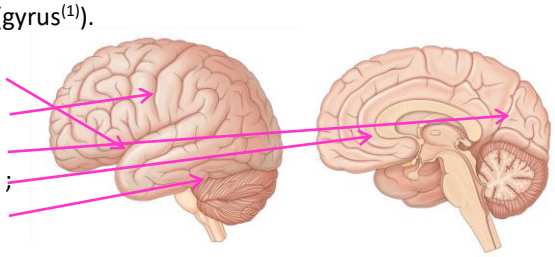

Au niveau du cortex cérébral, les neurones responsables des diverses fonctions sensitives, motrices, sensorielles… se regroupent par affinité fonctionnelle en aires corticales.

Ces **aires de Brodman**(5) sont numérotées de 1 à 52.

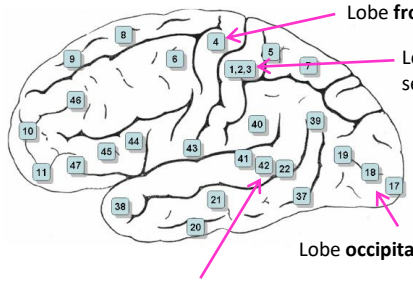

Lobe **frontal** : lobe moteur (4)

Lobe **pariétal** : sensitivité (1, 2, 3)

Lobe **occipital** : vision (17, 18, 19)

Lobe **temporal** : audition (22, 41, 42)

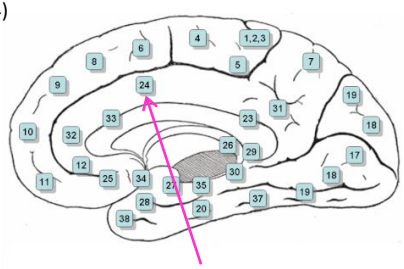

Lobe du **cingulum** : émotions (24)

Le **circuit de Papez** est un ensemble de structures nerveuses du cerveau impliquées dans le contrôle des **émotions**.

Les **méninges**(6) sont les mambranes enveloppes du SNC (cerveau et la moelle épinière). Elles protègent et permettent la mobilité. Elles sont contre le crâne et les vertèbres.

(6) mênigx, membrane

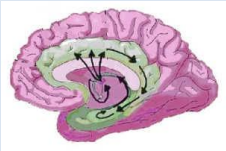

On distingue :

- **méninges crâniennes** ;
- **méninges spinales**.

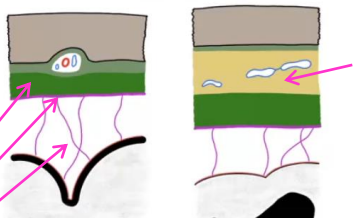

Espace épidural : cellulo-adipeux, constitué d'un plexus veineux épidural. C'est la zone d'injection lors des anesthésies péridurales.

Méninges crâniennes Méninges spinales

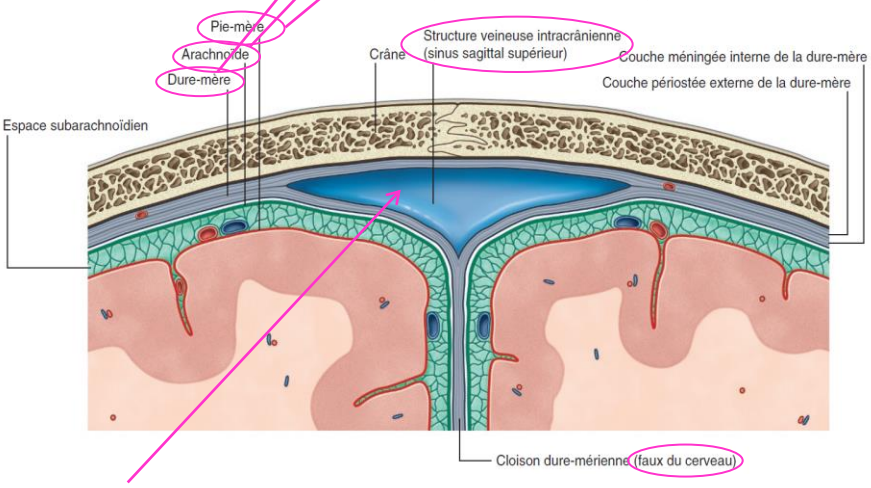

Faux au sens de faucille.

Un **sinus veineux** crânien est constitué des veines principales de drainage de l'encéphale. Il ne possède pas de parois de veine propre mais ses parois sont la dure-mère.

Les méninges sont en continuité les unes avec les autres au niveau du **foramen magnum**[1].

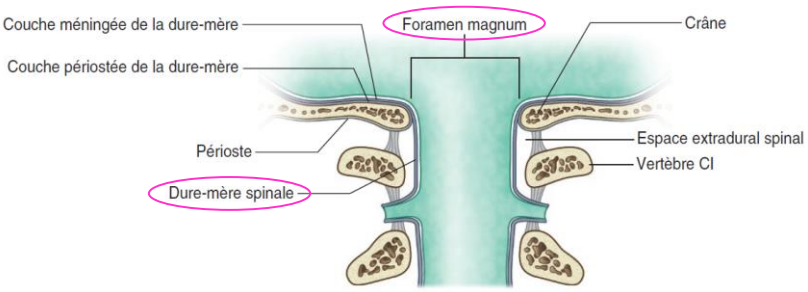

Elles se composent :

- **dure-mère**[2] (pachyméninge[3]) : membrane rigide épaisse, elle forme au niveau de la MS le **fourreau dural**, étendu du foramen magnum S2, adhère à l'os et plaque les vaisseaux sur l'os[4]. Elle se prolonge au-delà par le ligament coccygien, entourant le **filum terminal** jusqu'au coccyx. Elle émet des prolongements lat autour des **nerfs spinaux** qui la traversent et en haut se prolonge avec la dure-mère crânienne. Au niveau de l'encéphale, elle forme les **sinus duremériens** qui drainent le sang veineux. Elle envoie des prolongements entre les hémisphères cérébraux (faux du cerveau) ;
- **arachnoïde**[5] (leptoméninge[6]) : mince membrane, feuillet pariétal, tapisse la face profonde du fourreau dural au niveau de la MS et s'arrête en S2. Elles peuvent délimiter des **citernes arachnoïdiennes** par des trabéculations[7] arachnoïdiennes. Elle est séparée de la dure-mère par un espace sous-dural ;
- **pie-mère**[8] (leptoméninge) : membrane porte vaisseaux, directement appliquée sur la face externe de la MS et de l'encéphale. Elle s'arrête au cône terminal en L2 au niveau de la MS[9]. Apporte la vascularisation au cerveau[10]. Séparé de l'arachnoïde par l'espace sous-arachnoïdien, rempli de liquide cérébrospinal.

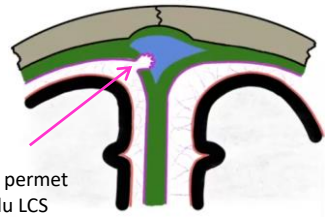

Granulation arachnoïdienne : permet la résorption[11] du LCS dans le sinus veineux.

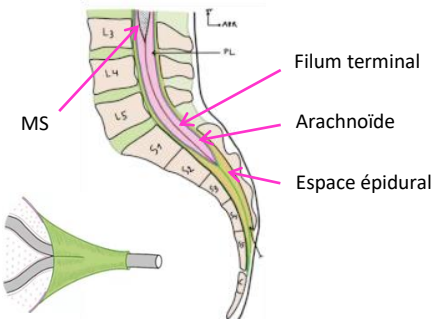

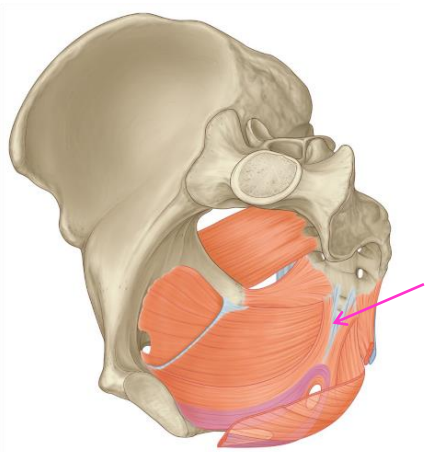

(1) foramen, trou magnus, grand

(2) dura mater, matrice dure

(3) pakhús, épais

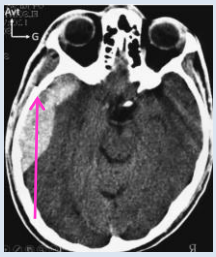

(4) En cas de traumatisme, il peut se produire un épanchement de sang entre l'os et la dure-mère : hématome extra-dural.

(5) arakhnoeidés, semblable à une toile d'araignée

(6) lepto, mince

(7) trabs, poutre

(8) pia mater, matrice tendre

(9) La ponction lombaire se fait en L3-L4 ou L4-L5 et consiste à prélever du LCS en introduisant une aiguille dans l'espace sous-arachnoïdien.

(10) La vascularisation se fait depuis l'extérieur vers l'intérieur, par l'intermédiaire de la pie-mère.

(11) Disparition.

3 Dos

3.1 Colonne vertébrale

La colonne vertébrale comporte **33 vertèbres** dans **4 segments**.

- fonction **statique**[1] ;
- fonction **stabilité** : la ligne de gravité passe par : tubercule CI, corps C6, T9, S3 ;
- fonction **cinématique** : proprioception, mouvement global ;
- fonction **nerveuse**.



Elle présente 3 courbures qui évoluent en fonction de l'âge[2].

Les **courbures** permettent une structure plus stable et rigide[3] qu'une structure rectiligne. Les courbures maximales sont en C6, T7, L3.

(1) La statique est l'étude des états d'équilibre.

(2) Il peut y avoir des malformations.

***Lordose** : concavité postérieure*

lordôsis, se courber

***Cyphose** : concavité antérieure*

kúphôsis, bossu

***Scoliose** : concavité latérale*

skolíosis, torsion

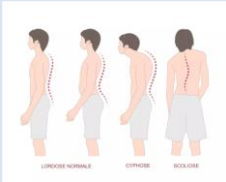

(3) Comme la stabilité d'un mur courbe :

7 Vertèbres cervicales C1-C7

12 Vertèbres thoraciques T1-T12

5 Vertèbres lombaires (lombales) L1-L5

Sacrum 5 vertèbres sacrées fusionnées S1-S5

Coccyx 3-4 vertèbres coccygiennes fusionnées Cx3-4

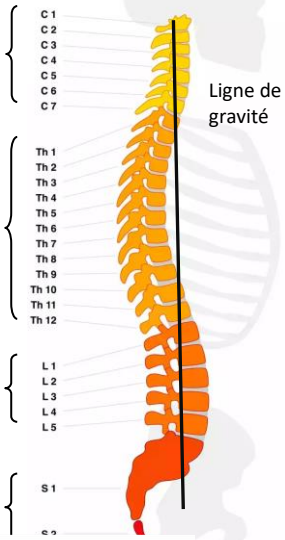

La première cervicale CI s'appelle, l'**atlas**[4].

(4) Atlas, Titan que la mythologie grecque disait porter le ciel

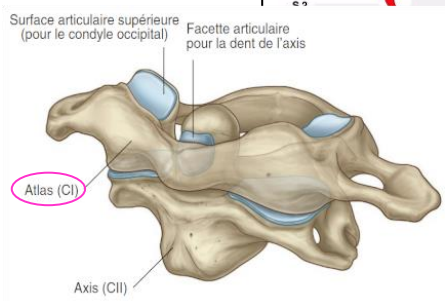

3.2 Vertèbres

Pour localiser les structures sur la hauteur, on décrit la vertèbre.

Exemple :

L'os hypoïde est C4.

(3) uncus, crochet

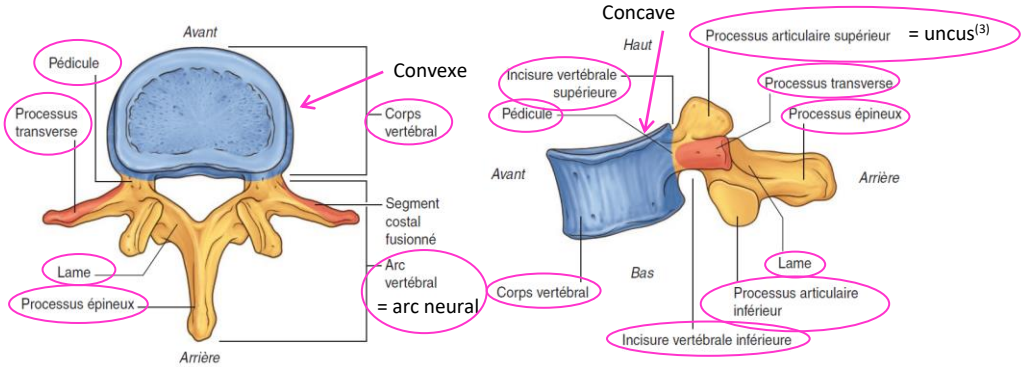

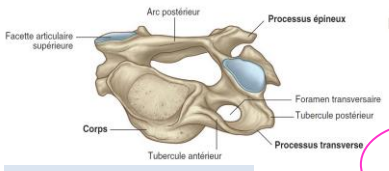

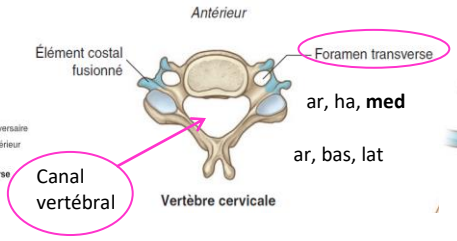

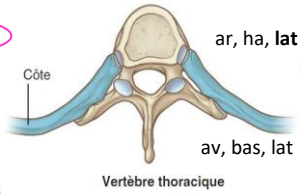

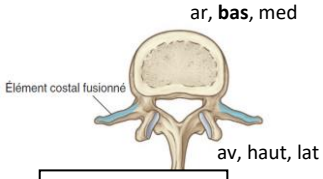

Cervicales : 1,5 cm
Thoraciques : 3 cm
Lobaires : 3 cm

Cervicales : 2 cm
Thoraciques : 3 cm
Lobaires : 4,5 cm

Cervicales : 1,5 cm
Thoraciques : 1,5 cm
Lobaires : 2,5 cm

Une **vertèbre** se compose :

- corps : parallélépipède rectangle ;
- pédicule ;
- processus articulaire ;
- arc postérieur : lame mince de section quadrilatère ;
- processus épineux : court, bituberculé.

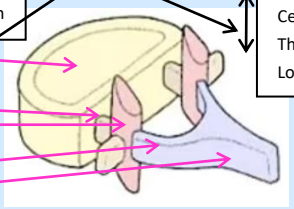

Le **foramen intervertébral** se compose des 2 **incisures vertébrales** supérieure et inférieure et protège les **nerfs spinaux** ;

Le **canal vertébral** permet de protéger la **moelle épinière** et le **plexus veineux**, il est triangulaire à base ant ;

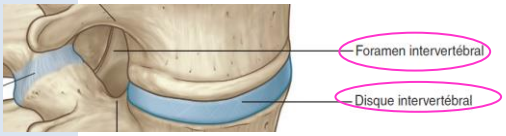

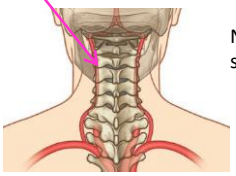

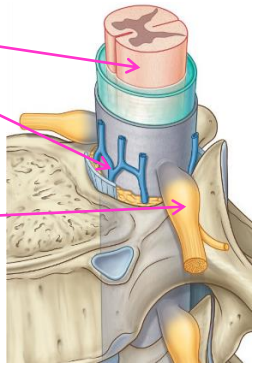

Particularités des segments :

- **cervicales** : le **foramen transverse** permet de protéger les **artères vertébrales** ;
- **thoraciques** : 2 fossettes costales du processus transverse permettent de tenir les côtes, le processus épineux est plus grand, le canal vertébral est circulaire. ;
- **lombaire** : le processus[1] transverse des vertèbres lombaires est costiforme[2]. Les processus épineux sont horizontaux.

(1) Apophyse, excroissance.

(2) En forme de côte.

Les **disques et vertèbres** travaillent en sollicitation mécanique de **cisaillement** ou de **compression** selon leur inclinaison par rapport au plan horizontal.

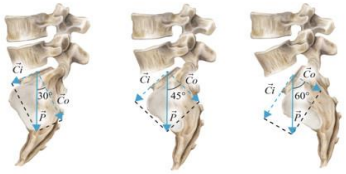

Articulations :

- **disques intervertébraux** (liaisons élastiques planes) :
  - **symphyses**, anneau fibreux, forme **biconvexe** ;
  - ils s'insèrent entre 2 **plaques cartilagineuses** des corps vertébraux par des ligaments inter-osseux. Ils sont nourrit par contiguïté[3], ils sont pas vascularisés ;
  - ils ont les mêmes dimensions que les corps vertébraux, mais **3 mm de hauteur** ;
  - le disque intervertébral comporte un **anulus**[4] **fibrosus** (épais, périphérique, lamelles fibreuses concentriques de collagène, hydrophobe) entourant le **nucleus pulposus**[5] (vestige embryonnaire de la chorde, en forme de sphère centro-discale, substance gélatineuse d'**acide chondroïtine sulfurique sous pression**, hydrophile) ;

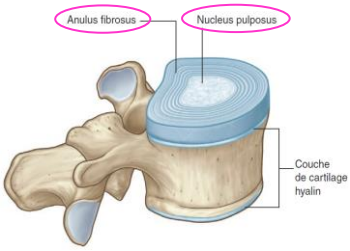

(3) contigu, qui touche

C'est un phénomène d'osmose cad de diffusion.

(4) anus, anneau

(5) pulposus, pulpeux

Ce noyau sort quand on a une sciatique.

(1) zugon, joug, paire apophysis, ce qui pousse à côté
apophyse, éminence à la surface d'un os.
(2) Feston, ornement, croix.

– **disque uncovertébrale** ou zygapophysaire[1] (planes) : entre les 2 paires de processus vertébraux, diarthroses.

Il y a donc 3 surfaces de contacts entre 2 vertèbres, ce qui assure une stabilité.

Ligaments :

– **antérieur** : antérieur des corps vertébraux ;
– **postérieur** : postérieur des corps vertébraux, dans le canal médullaire, large et festonnés[2] aux disques, rétrécis aux corps.

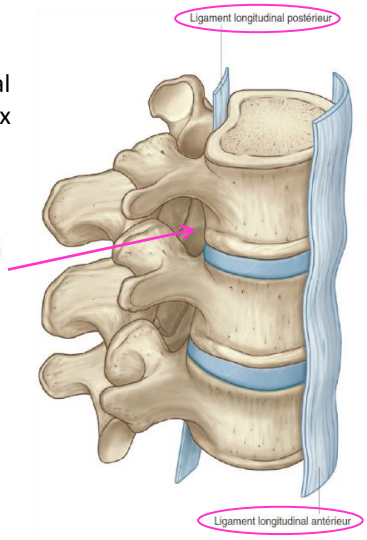

4 Thorax

(3) thorax, poitrine

Le **thorax**[3], est la **partie supérieure du tronc** située entre le cou et l'abdomen.
Il est ostéo articulaire et se compose de 2 parties :
– postérieure : la colonne vertébrale thoracique et des 12 vertèbres et des 12 paires de côtes.
– antérieure : sternum, os impair et médian.

4.1 Cage thoracique

La **cage thoracique**[3] est la **partie supérieure** du corps humain qui s'étend de l'abdomen à la base du cou. Il est **ostéo-musculaire** et fermé dans sa partie inférieur par le muscle **diaphragme**.
Elle comporte 60 os et 100 articulations et se compose :
– la **colonne** ;
– les **côtes** ;
– le sternum.

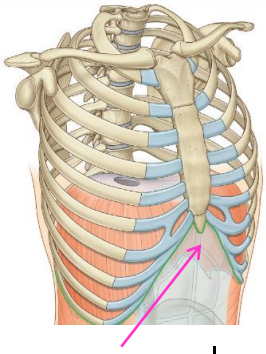

– le cœur, les gros vaisseaux ;
– les poumons, la trachée, les voies aériennes ;
– l'œsophage, les voies digestives ;
– les nerfs, les éléments lymphatiques.

Elle permet les **mouvements** :
– **respiration** (diaphragme) ;
– déplacement de la colonne vertébrale ;
– tête et cou ;
– ceinture scapulaire et de la paroi abdominale.

Côtes

L'**ensemble des 12 côtes** est appelé **gril costal**.

Elles sont **ostéo-cartilagineuses**, orientées vers le bas en avant avec une torsion médiale et composées :

- **corps** ;
- **col** ;
- **tête**.

Les côtes sont **mobiles**, ce qui permet d'augmenter le volume du thorax et d'inspirer via 2 articulations :

- artic **costo-vertébrales** : avec le processus transverse ;
- artic **costo-sternale** : cartilage costal, on les appelle les **vraies côtes** 1 à 7 (1re paire synchondrose, 2 à 9 diarthroses avec des ligaments) ;
- artic **inter-chondrales** : on les appelle les **fausses côtes** 8 à 10 ;
- artic **synarthrose** : cotes flottantes 11 à 12.

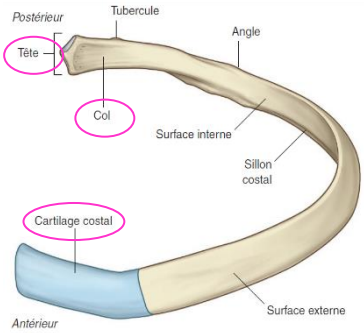

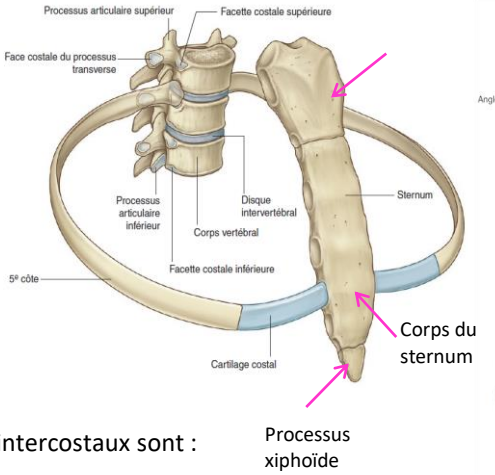

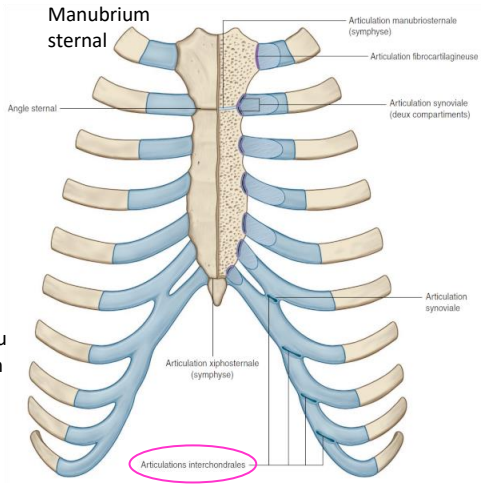

Les muscles intercostaux sont :

- externe ;
- interne ;
- intime.

Avec un pédicule vasculo-nerveux sous la côte supérieure, dans l'ordre[1] : veine, artère, nerf.

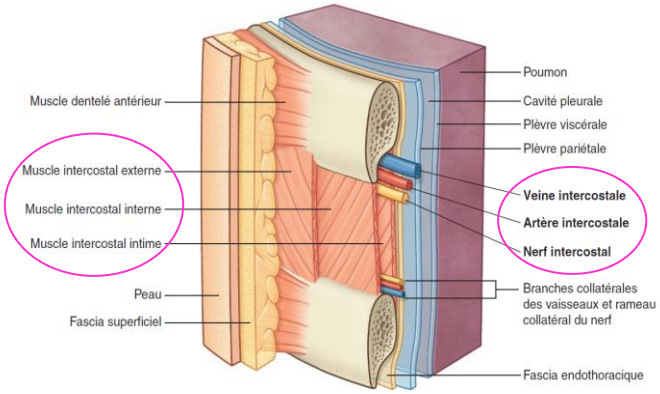

(1) Lorsque l'on pose un drain

on repère le bord supérieur de la 8e côte et on passe le drain en raclant le bord supérieur pour le pas toucher l'artère ou le nerf.

Il ne faut pas faire rentrer d'air. Le pneumothorax est dû à la présence anormale d'air dans la cavité pleurale.

(2) stérnon, poitrine

(3) Les nombreuses cellules de moelle servent lors d'un cancer pour une ponction sternale.

(4) manus, manche

(5) xiphoeides, en forme d'épée

Sternum

Le **sternum**[2] est un os plat en avant avec beaucoup d'**hématopoïèse**[3]. Il est oblique vers le bas et l'avant. En 3 parties :

- **manubrium**[4] ;
- **corps** ;
- **processus xiphoïde**[5].

4.2 Médiastin

(1) médius, milieu
star, se tenir

Le **médiastin**[1] est l'**espace central** du thorax, délimité par les poumons, le diaphragme, le sternum, les vertèbres.

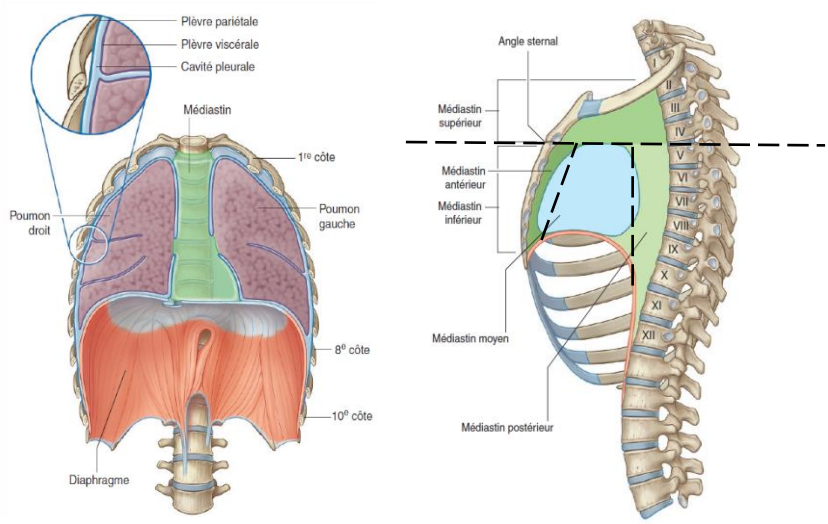

4.3 Appareil respiratoire

(1) pharynx, gouffre, gorge
(2) larynx, gosier
(3) trakheïa, rude, raboteuse
(4) pleurón, côte, flanc
Membrane séreuse qui revêt les parois du thorax et enveloppe les poumons.
(5) diaphragma, cloison, séparation

L'**appareil respiratoire** est l'ensemble des organes qui assurent les **échanges gazeux** entre milieux extérieur et intérieur.

Il comprend :

- une **voie aérifère** (tubes) : cavités nasales ;
  - pharynx[1] ;
  - larynx[2] ;
  - trachée[3] ;
  - bronches.
- un **organe d'échange gazeux** : les 2 **poumons**.
- des **éléments mécaniques** :
  - plèvre[4], glissement ;
  - diaphragme[5], muscle ;
  - parois thoraciques, structure.

Trachée

Trachée : conduit aérifère fibro-musculo-cartilagineux compris entre le larynx C6 et les bronches T5. Il se compose de 15-20 anneaux cartilagineux, en forme de fer à cheval ouvert en arr, contenus dans une membrane tubulaire fibreuse.

Glande thyroïde(1) : en avant de la trachée, son isthme(2) est au niveau 2e à 4e anneaux trachéaux.

(1) thyreoeidês, semblable à un bouclier long

(2) isthmos, passage étroit

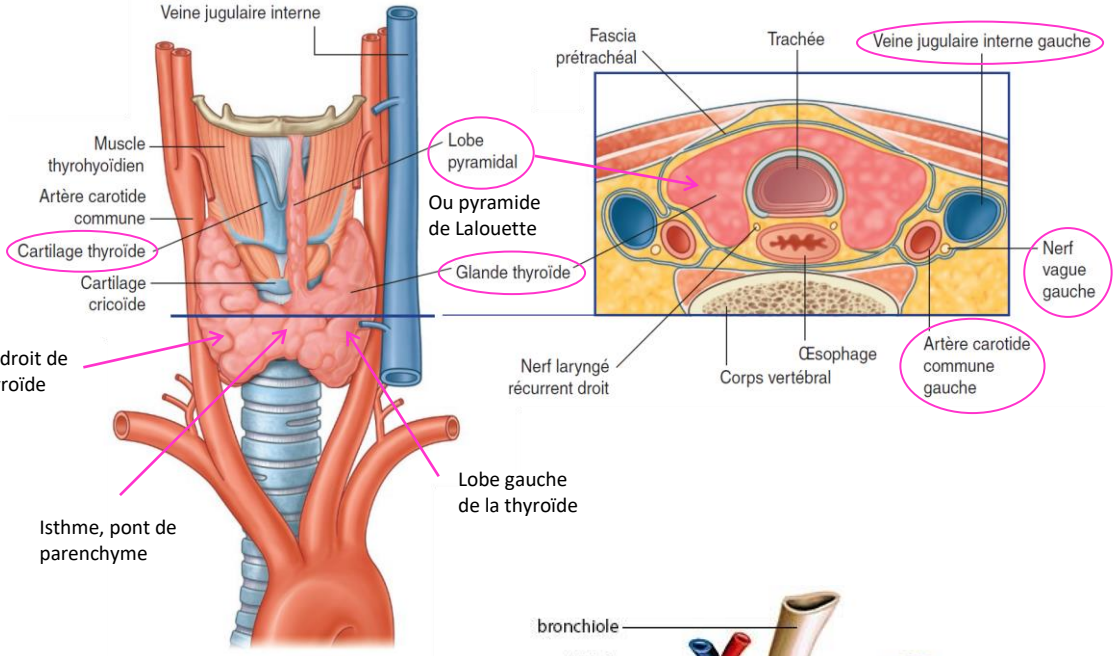

La trachée bifurque en 2 **bronches**(3) (angle inter-trachéo-brochique 70°, T5), rentre dans le **hile pulmonaire**. Puis se divise en **bronches lobaires** (3 à droite, 2 à gauche, 1 bronche par lobe), puis en lobes **bronches segmentaires**, puis en **bronchioles**, puis en **bronchioles terminales**, puis en **alvéoles** contenues dans un **sac alvéolaire** où se fait l'**hématose**.

(3) La bronche droite est quasi verticale alors que la gauche est plus horizontale. Une cacahouète tombe donc dans la bronche droite. C'est aussi le lieu des infections pulmonaires liées à des troubles de déglutition.

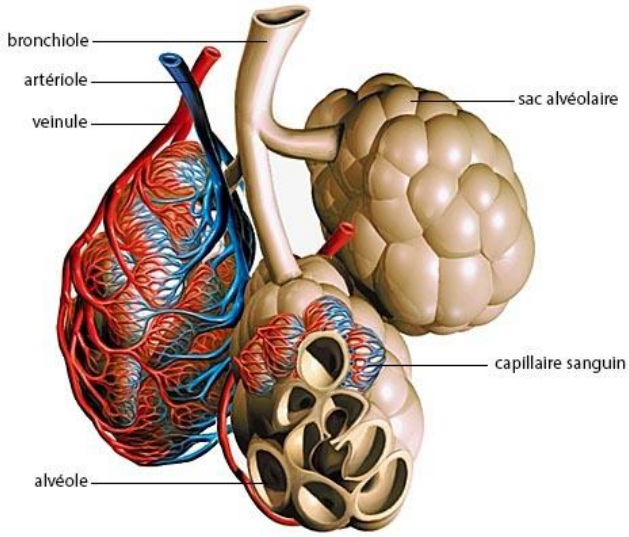

Poumons

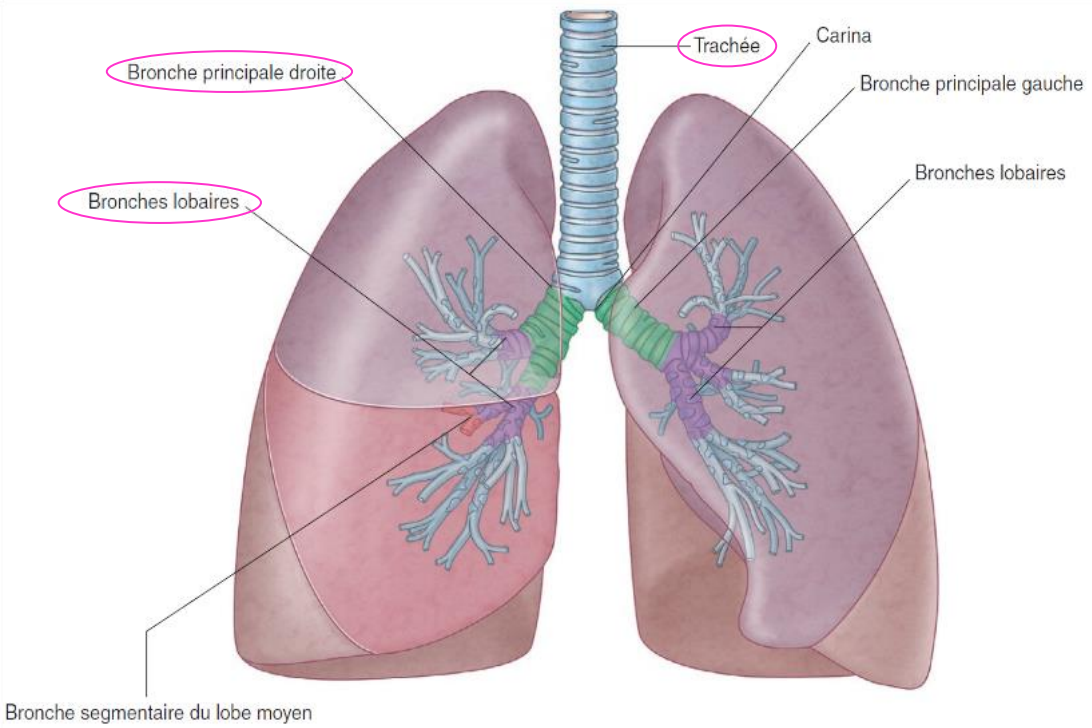

Les **poumons** sont l'organe d'échange gazeux de l'**hématose**.

Forme conique, **parenchymateux**(1), dans la **gouttière pleuro-pulmonaire**, partie latérale de la cage thoracique.

(1) parenkhuma, effusion

Le parenchyme est un tissu du corps humain dont les cellules ont une activité physiologique, par opposition aux tissus conjonctifs, qui eux servent de soutien ou de liaison.

On peut les modéliser par une pyramide à base triangulaire :

- **bord postérieur** : mousse (mal délimité) et convexe (côtes) ;
- **bord antérieur** : tranchant (vers le médiastin) ;
- **bord latérale** (costale) : convexe (côtes) ;
- **bord médiale** (médiastinale) : concave, hile pulmonaire au centre ;
- **bord inférieur** (base, face diaphragmatique) : circonférentiel (courbe), concave vers le bas, repose sur la coupole diaphragmatique ;
- **apex** : 2 cm au dessus de la clavicule(2).

(2) Une perforation criminelle au-dessus de la clavicule peut donc être mortelle.

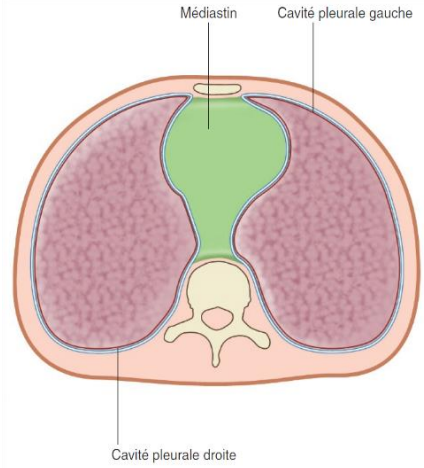

Le hile du poumon est l'orifice d'entrée, qui contient :

- <u>des élements fonctionnels :</u> **bronche**, **artère** pulmonaire et **veines** pulmonaires ;
- <u>des éléments nourriciers :</u> **artère**, **veine**, **nerfs bronchiques** et **lymphonoeuds**.

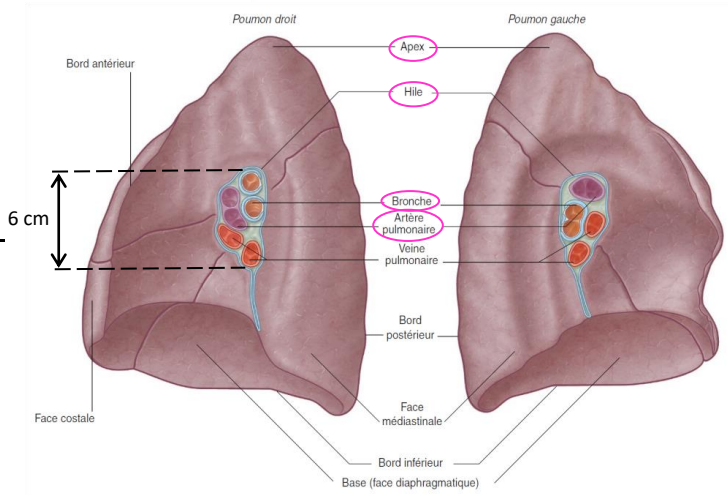

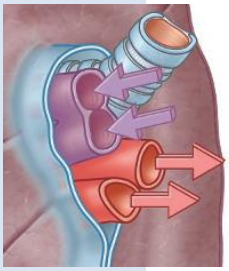

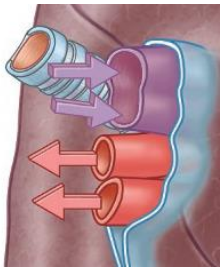

(1) Profonds sillons.

(2) En chirurgie, on peut donc réaliser une pneumonectomie, une lobectomie, une segmentectomie.

(3) Le mésothélium est une membrane qui recouvre et protège la plupart des organes internes.

(4) Une membrane séreuse est le revêtement lisse des cavités du corps humain (thorax et abdomen). Elle est lisse, brillante, translucide et contient une fine couche de liquide.

(5) On voit distinctement la cavité pleurale lors de pénétrations :

- air : pneumothorax ;

- eau : pleurésie ;

- sang : hémothorax.

(6) Comme les autres séreuses.

Le poumon droit est formé de **3 lobes** et de **2 scissures**(1).

Le poumon gauche est plus petit que le poumon droit et est formé de **2 lobes** séparés par **1 scissure** oblique.

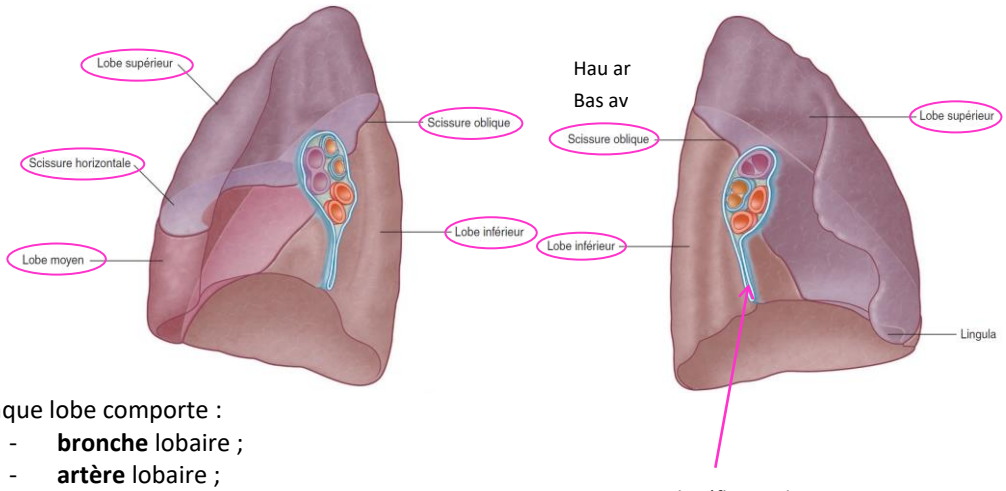

Ligne de réflexion des 2 feuillets de la plèvre.

Chaque lobe comporte :

- **bronche** lobaire ;
- **artère** lobaire ;
- **veine** lobaire.

Chaque lobe est divisé en pédicules **indépendants**(2).

Chaque poumon comporte **10 segments**.

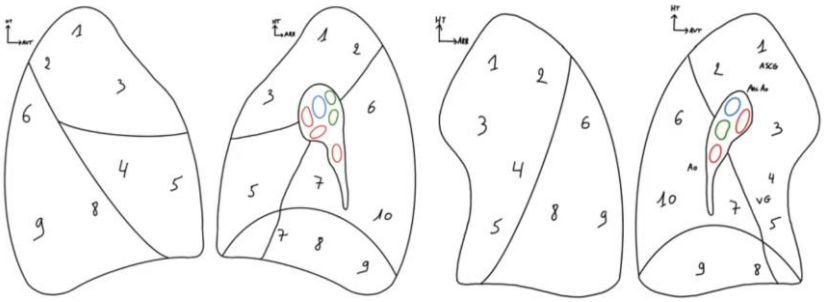

La **plèvre** est une membrane mésothéliale(3) séreuse(4) qui entoure les poumons. Elle permet le glissement relatif. Il délimite une **cavité pleurale**(5) fermée.

Elle comporte 2 feuillets(5) :

- **pariétal** : s'applique sur le médiastin, côtes, diaphragme ;

- **viscéral** : s'applique sur le parenchyme pulmonaire et pénètre à l'intérieur des scissures.

Ces deux feuillets sont en continuité au niveau du hile, zone dépourvue de plèvre.

Le **liquide pleural** : lubrifiant sécrété par la séreuse. Il permet le glissement entre les feuillets pendant la respiration.

Les poumons sont motorisés par le diaphragme, on parle :

- **inspiration** :
  - passif : relâchement de la paroi élastique du thorax ;
  - actif : contraction du **diaphragme** et des muscles **intercostaux externes** ce qui engendre une augmentation du volume ;
- **expiration** :
  - passif : relâchement de la paroi élastique du thorax ;
  - actif : contraction des muscles intercostaux internes, obliques externes, obliques interne, transverses de l'abdomen.

4.4 Œsophage

(1) oísô, je porterai
Phágomai, manger

L'**œsophage**[1] est un conduit musculo-membraneux, 25 à 30 cm, de l'appareil digestif.

Il suit le pharynx C6, traverse le cou, le thorax, traverse le diaphragme T10 une courte portion abdominale, continue par l'estomac au niveau de la jonction œso-gastrique ou cardia T11.
Il est en ar de la trachée, en av des vertèbres.

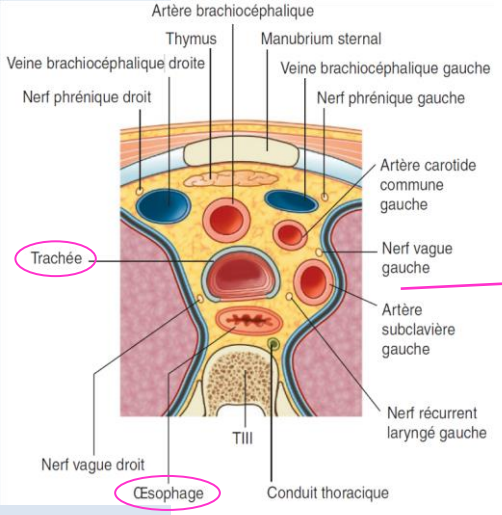

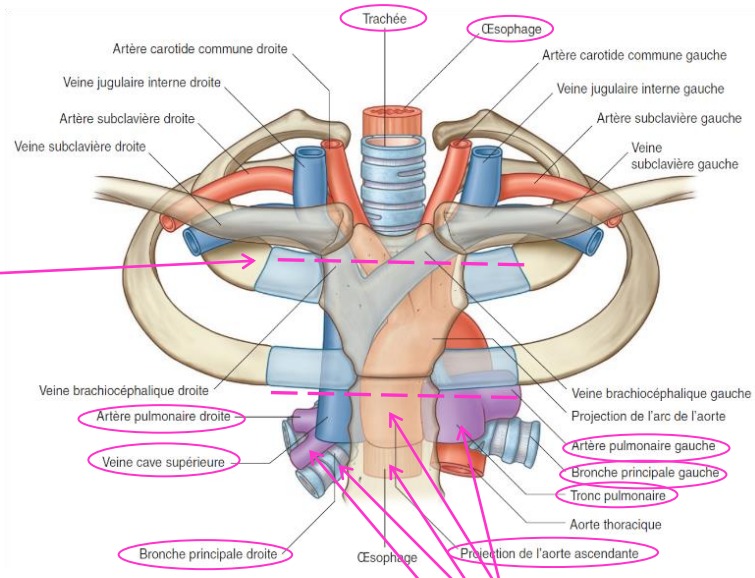

L'œsophage est formé de **4 tuniques** concentriques :

- **adventice** ou fascia oesophagien ;
- **musculaire** : formée d'une couche longitudinale externe et d'une circulaire interne (on parle de la direction d'enroulement des fibres) ;
- **sous-muqueuse** : porte la muqueuse ;
- **muqueuse** : interface entre la lumière et la paroi. Contient une lame musculaire.

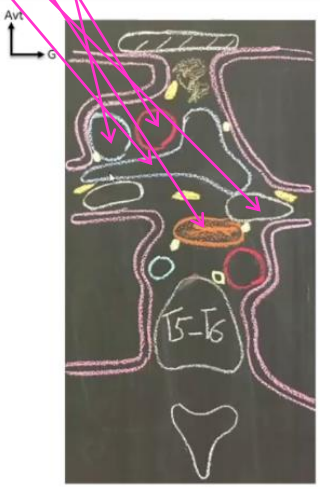

4.5 Cœur

Le **cœur**[1] appartient au **système circulatoire**.

Le système **cardiovasculaire**, est un système en circuit fermé qui assure le transport du sang du cœur vers les organes et le retour.

Il est constitué du **cœur** et des **vaisseaux sanguins**.

C'est une double **pompe hydraulique volumétrique**[2] de 200-240 cm³.

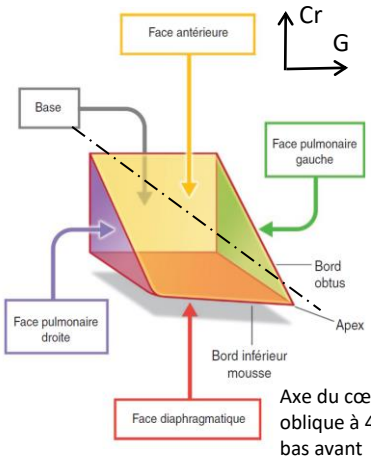

Axe du cœur : oblique à 45° bas avant gauche

Le cœur a une forme d'élipsoïde ce qui lui permet de chasser le sang en se contractant.
Il est dans le **thorax**, à gauche. L'**axe** du cœur est **antérieur**, **gauche** et **caudale**.
Le **septum**[3] est la paroi qui sépare le **cœur droit** (basse pression) et **gauche** (haute pression).
Il peut être modélisé sous forme prismatique :

- face **antérieure** : aussi nommée face sternale (sternum), face costale (côtes) ;
- face **diaphragmatique** : le cœur est posé sur le diagramme ;
- face **pulmonaire droite** ;
- face **pulmonaire gauche** ;
- face **postérieure** : base[4].

Veine → Cœur → Artère

Il est composé de 4 cavités : 2 atriums[5] et 2 ventricules[6].
L'atrium droit a une forme d'ovoïde (œuf) ou de parallélépipède. Les ventricules de pyramide.

On appelle **veine** (bleu) les vaisseaux qui **entrent dans le cœur** et **artère** (rouge) ceux qui **sortent**.
Par convention le sang veineux est bleu car plus sombre.

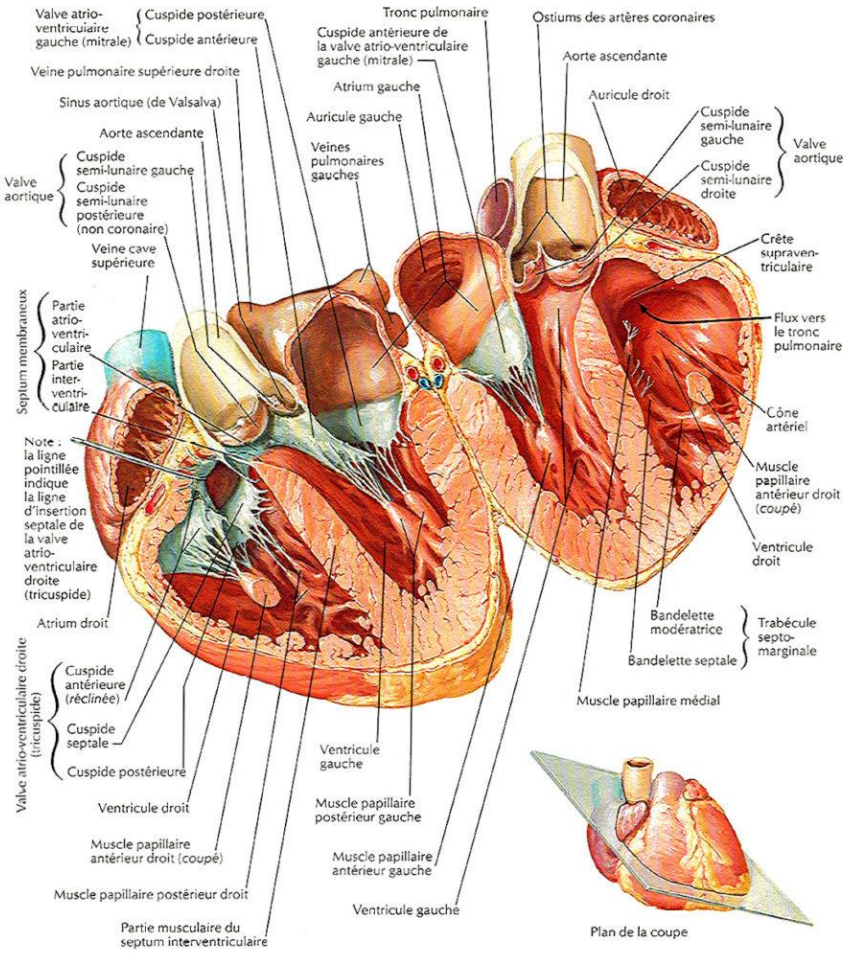

(1) kér, entrailles
https://sketchfab.com/3d-models/3d-animated-realistic-human-heart-v20-168b474fba564f688048212e99b4159d

(2) Volumétrique, ce qui veut dire qu'elle impose un débit par un déplacement de ses parois (contrairement aux pompes centrifuges)
200 cm³ : un poing fermé.
Sa forme change au cours du cycle cardiaque.
Cylindrée de 10 cL

(3) septum, clôture, haie, barrière

(4) La base est la partie la plus large d'un organe.

(5) ater, noir
atrium, pièce noircie par la fumée du foyer

(6) venter, ventre

Atrium droit[1] : morphologie externe légèrement bombée. Il a une forme de parallélépipède rectangle **vertical**, avec 6 faces. Il comporte des formes intérieures d'espalier, non lisse.

Veine cave supérieure ou craniale : vaisseau qui amène le sang veineux de la partie supérieure du corps (sus-diaphragmatique) : tête, cou, membres supérieurs, paroi du thorax.

La **veine jugulaire** interne et la **veine subclavière** se réunissent en veine **brachio-céphalique** (G et D). Puis ces 2 veines forment la veine cave supérieure au niveau du 1er cartilage costal.

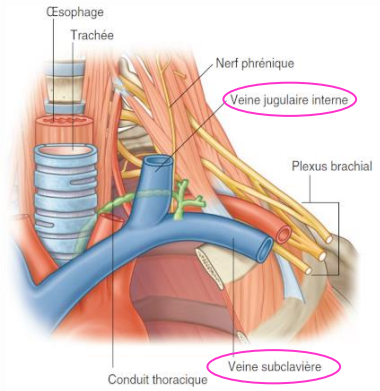

Aorte : **d'où part la grande circulation (ventricule gauche), il s'agit d'un sang oxygéné.** Arc aortique (crosse aortique), origine oblique : en haut, avant, droite, puis change de direction : bas, arrière et gauche. Elle va de T4 à L4.

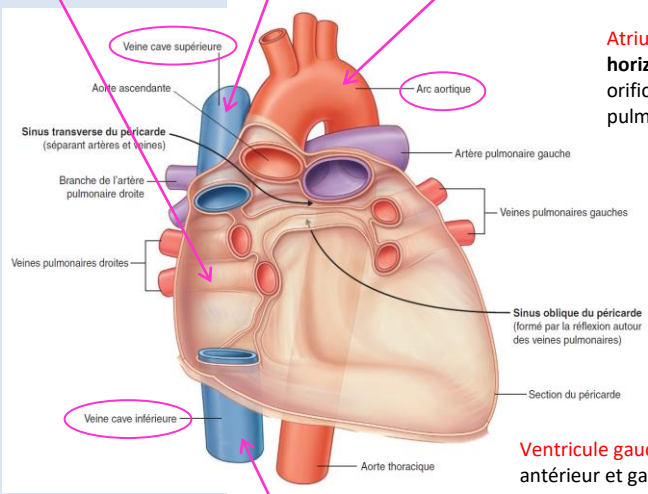

Atrium gauche : ovoïde **horizontal** avec 4 petits orifices des veines pulmonaires.

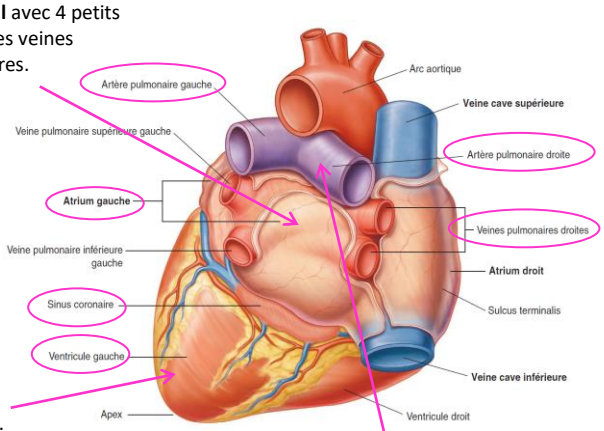

Ventricule gauche : antérieur et gauche.

Veine cave inférieure ou caudale : vaisseau qui amène le sang veineux de la partie inférieure du corps (sous-diaphragmatique).

Le tronc pulmonaire : **d'où part la petite circulation (ventricule droit), il s'agit d'un sang désoxygéné**. Il se divise en **artère pulmonaire** droite et gauche, vers les hiles[3] des poumons droit et gauche. **Il s'agit de l'artère fonctionnelle (hématose) du poumon mais pas de son artère nourricière.**

On le met en violet car c'est du sang non oxygéné qui passe dans une artère.

Ligament artériel : vestige embryonnaire de l'inversion des flux de circulation avant/après la naissance[2].

Auricule droit : Diverticule, petite poche

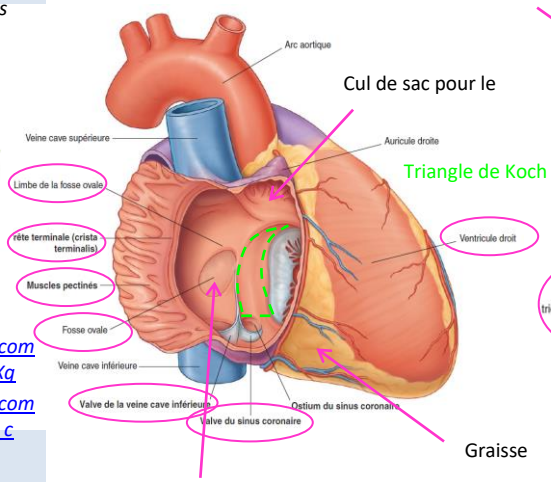

Cul de sac pour le Triangle de Koch

Graisse

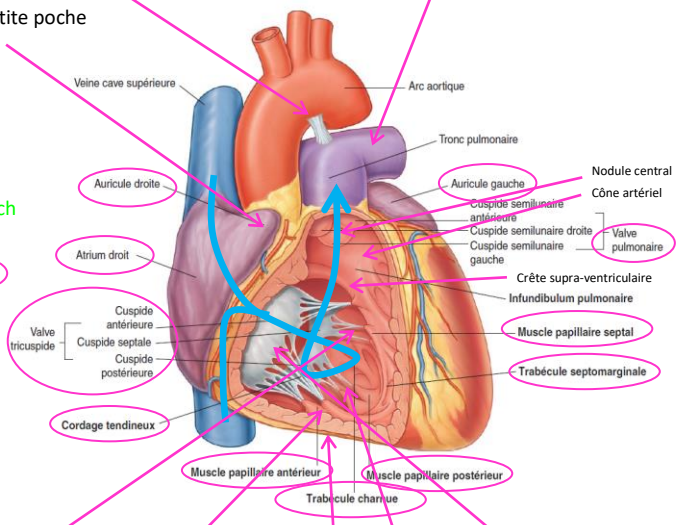

Foramen ovale : sur la face septal (du septum), c'est le reste embryologique de la communication des 2 atriums.

Orifice (=ostium) atrio-ventriculaire : ovale et large.

Les muscles papillaires contractent le cœur et tirent sur les cordages.

Valve tricuspide : 3 cuspines[4] : cuspide antérieure (la plus développée, festonnée et crénelée[5]), cuspide postérieure, cuspide septale (une pour chaque paroi). 35-40mm

(1) Le mot oreillette n'existe pas mais il est rentré dans le vocabulaire public.

(2) Et au moment de la naissance, le bébé crie, il inspire et le sens de circulation s'inverse.

(3) Insertion, orifice d'admission.

(4) Une cuspine est une pointe aiguë et allongée, comme pour les racines des dents.

(5) Orné de feston, bordure dentelée et brodée.

Crénelé : qui possède des créneaux, comme le bord d'une feuille.

https://www.youtube.com/watch?v=U7fBLgooGXg

https://www.youtube.com/watch?v=NpcGJ5zBD_c

Vocabulaire :

pectiné, peigne

limbe, bord

papillaire, papille (éminence, relief).

Trabécule, sillon (tranchée).

infundibulum, entonnoir

nodule, demi-lune, kyste, nœud, arrondi

apex, pointe

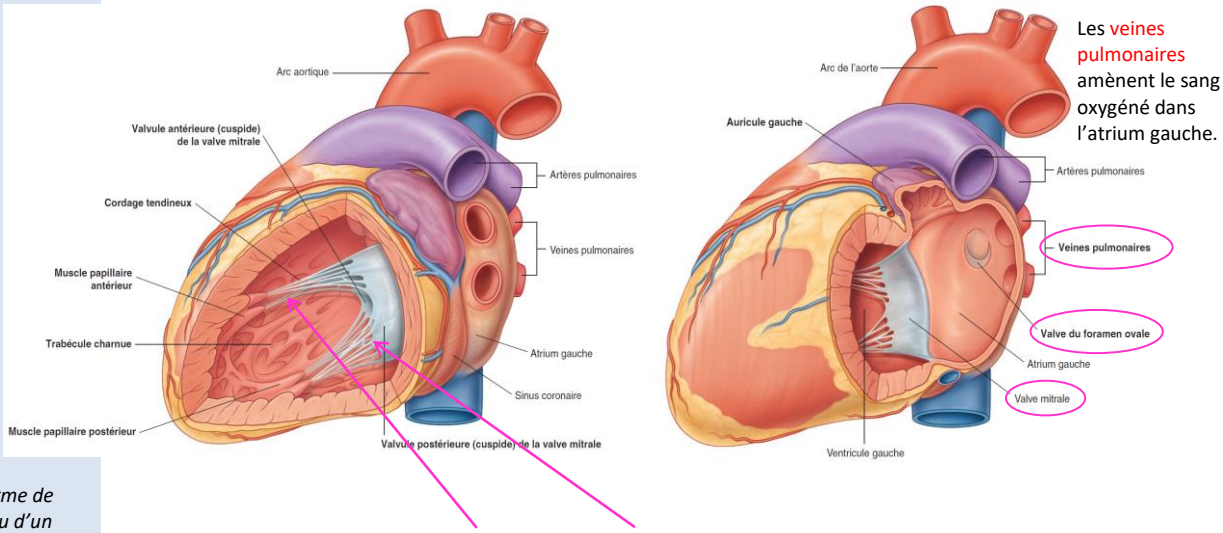

Les veines pulmonaires amènent le sang oxygéné dans l'atrium gauche.

(1) mitral, en forme de mitre, le chapeau d'un évêque.

Valve mitrale[1], 2 cuspines : cuspide antérieure (septale), cuspide postérieure (marginale). 30-35mm

Le **septum**[2], la **cloison cardiaque**, est composé de 3 segments : **inter-atrial**, **atrio-ventriculaire**, **inter-ventriculaire** car l'atrium droit (AD) est plus développé que l'atrium gauche (AG).

(2) septum, barrière

Exemple :

L'aorte est vers la droite, le tronc pulmonaire est vers la gauche, d'où le lieu de l'auscultation respective des valves sur le torse.
La valve tricuspide s'écoute à gauche du sternum, et la valve mitrale au 6eme espace intercostale gauche.

> Le cœur est appelé le **muscle myocarde** creux, il est donc **vascularisé** et **innervé.**
> Il occupe la **partie moyenne du médiastin inférieur** entre les 2 champs pulmonaires.

Il se compose de 3 **tuniques** :

- **interne** : l'**endocarde**, membrane **fine** qui recouvre la **surface interne** du myocarde. Cet épithélium est en contact avec le sang, il y a une continuité avec l'intima des vaisseaux ;
- **intermédiaire** : le **myocarde**, une tunique **musculaire striée** épaisse qui contient le système cardio-necteur[3] qui contracte le muscle ;
- **externe** : le **péricarde**, c'est l'enveloppe du cœur :
  - **fibreuse** à l'intérieur ;
  - **séreuse**[4] à l'extérieur, qui comporte :
    - **feuillet viscéral** : épicarde, face externe du myocarde ;
    - **feuillet pariétal** : qui tapisse la face profonde du péricarde fibreux.

Dans la **cavité péricardique** se trouve un lubrifiant qui permet le glissement sans irritation.

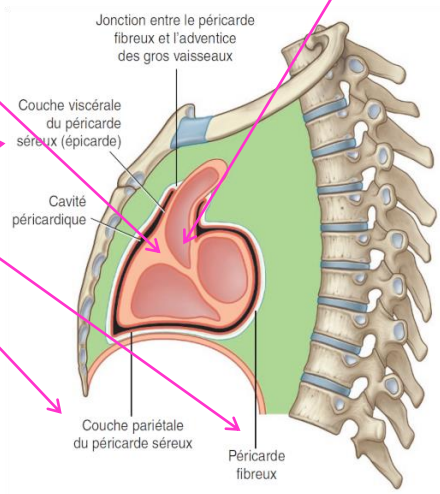

(3) necteur, nœuds
On appelle cela innervation intrinsèque, mais attention, il n'y a pas de nerf. Ce sont des cellules musculaires cardiaques.

(4) Il y a 3 séreuses dans l'organisme : le péricarde, la plèvre et le péritoine. Elles permettent le glissement relatif des organes.

Vascularisation

(1) Disposé en couronne.

Il est vascularisé par 2 artères coronaires[1] droite et gauche et le sinus coronaire. Ces artères coronaires naissent directement après l'origine de l'aorte, le sinus coronaire débouche dans l'atrium droit.

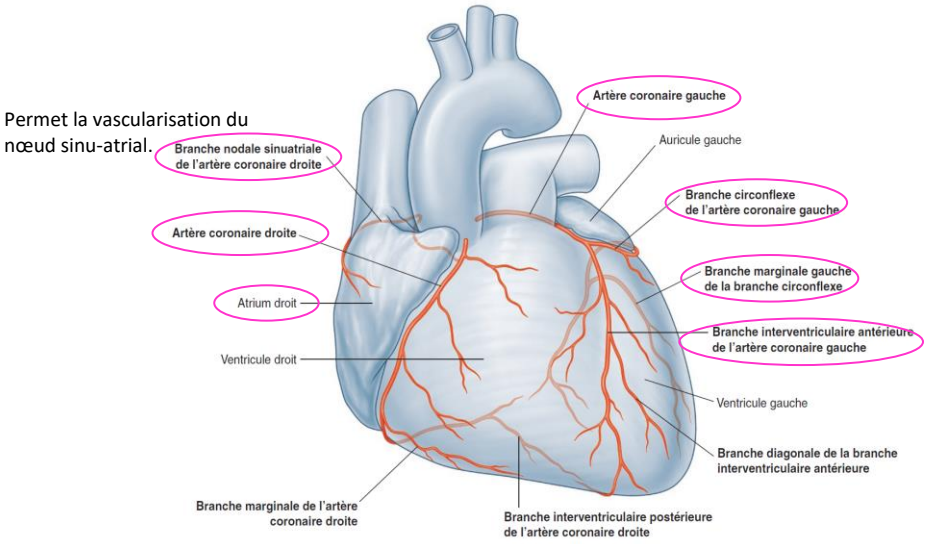

Artère coronaire droite

Elle se divise en branche atriale (**ventricule droit**), en branches ventriculaires (**ventricule droit et gauche**), une des branches **vascularise le nœud sinusal par l'arrière**.

Ces deux artères sont indépendantes, elles ne sont pas reliées par un flux.

Exemple :

(2) sténôsis, rétrécissement

Une **sténose**[2] est un rétrécissement de l'artère, généralement dû à une athérosclérose (accumulation de graisse et calcium dans la paroi). C'est l'angine de poitrine (douleur thoracique).

Plus généralement, un **infarctus** du myocarde survient lorsqu'une plaque se détache, puis se déplace et s'immobilise dans une artère coronaire. Tout ce qui est en aval va alors nécroser, des cellules musculaires vont mourir. Ce qui donnera une insuffisance cardiaque.

(3) infarcio, « bourrer, remplir

Un **infarctus**[3] d'une artère coronaire **droite** engendre des troubles de conduction donc du **rythme cardiaque**.

Un **infarctus** d'une artère coronaire **gauche** engendre des troubles d'éjection du sang et donc d'**insuffisance cardiaque**.

(4) bradys, lent

On appelle **bradycardie**[4] quand le cœur bat trop lentement (<50 bpm battements par minute) qui se traite par un pacemaker pour éviter de la fatigue.

L'**endocardite** est une infection de l'endocarde (couche interne du cœur), des valves cardiaques ou de l'aorte. Cette infection est la plupart du temps causée par une bactérie.

Artère coronaire gauche

Elle se divise en 2 branches, l'artère circonflexe (**ventricule gauche, atrium gauche**, **septum**), l'artère interventriculaire antérieure (artère marginale).

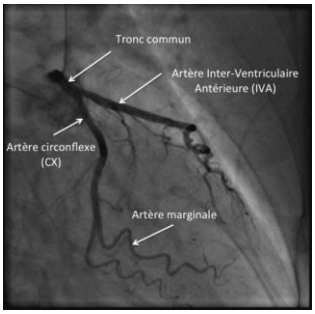

Coronaires au rayon X

Cathéter

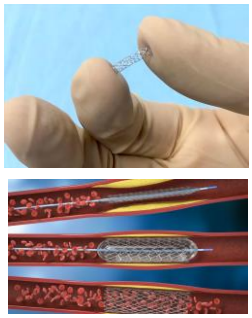

Stent

Exemple :

La **coronographie**[1] permet au cardiologue de visualiser les artères coronaires. On place une **cathéter**[2] dans le coronaire, on injecte un produit de contraste, on filme avec les rayons X et on regarde se diffuser le produit de contraste qui va suivre le flux artériel.

Lorsqu'il y a une oblitération[3], on met un **stent**[4]. Si on ne peut pas stenter, il faudra faire un pontage[5] arto-coronarien.

(1) https://youtu.be/SQqJqMNWzWo

(2) kathetêr, sonde

(3) Obstruction.

(4) Charles Thomas Stent, dentiste anglais

Un stent est un minuscule tube expansible qui maintient l'artère ouverte.

(5) Le pontage est l'opération de créer un circuit de dérivation contournant les portions d'artères coronaires sténosées (rétrécies) ou obstruées.

https://youtu.be/KAihi8legsQ

Veine

On distingue les veines :

- **superficielles** (ex : sinus coronaire) ;
- **profondes** (qui drainent les cavités cardiaques). Elles se jettent dans l'atrium droit.

Système cardio-necteur

Il s'agit des voies de conduction de l'influx électrique responsable de la contraction du cœur. Il se compose de 2 nœuds :

- le **nœud sinusal**[6] (ou **sinu-atrial**), situé dans le **trigone du nœud sinu-atrial** près de la veine cave sup, est un des nœuds du système nerveux **autonome** (automatique) du cœur. Il peut engendrer spontanément, grâce à des propriétés électriques, des impulsions qui sont à la source du battement cardiaque ;
- le **nœud atrio-ventriculaire**[7] est localisé dans la **cloison inter-atriale**.

Puis un **faisceau atrioventriculaire** (de His[8]) se divise en 2 branches pour les 2 ventricules.

Ces branches se divisent en **réseau sous-endocardique** (c'est-à-dire proche des cavités, réseau de Purkinje).

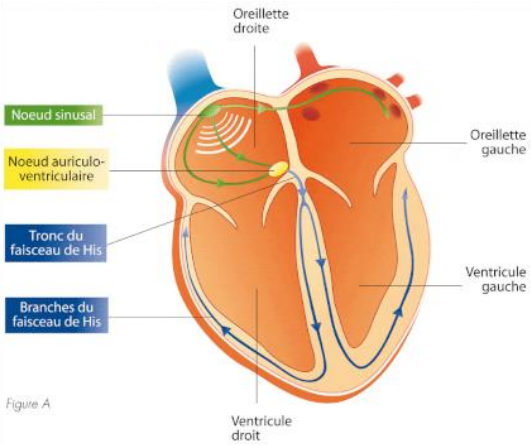

(6) Appelé pacemaker du cœur. Un pacemaker, pile cardiaque, est un stimulateur cardiaque implanté sous la peau d'un patient.

https://www.rythmopole.paris/le-stimulateur-cardiaque

(7) Car il se situe à la cloison entre l'AD et le VG.

(8) Wilhelm His junior, cardiologue suisse

Innervation

Le **plexus cardiaque**, au niveau de l'aorte, module la fréquence de battement du cœur, il se compose :

- système **ortho-sympathique** est **cardio-accélérateur** (le rythme propre est de 80 bpm) ;
- système **para-sympathique** est **cardio-modérateur**.

C'est l'innervation **extrinsèque** du coeur.

Situation

Le cœur se projette en avant sur le plastron[7] sterno-costal et occupe l'aire de matité cardiaque[8].

(7) piastra, plaque

(8) Son sourd, mat et sans résonance car plein. Se situe face et à gauche du sternum, 2e, 5e espace intercostal.

5 Abdomen

5.1 Zones de l'abdomen

Le modèle à neuf régions est fondé sur deux plans horizontaux et deux plans verticaux.

hypo, en-dessous
khóndro, cartilage
située sous les cartilages costaux.

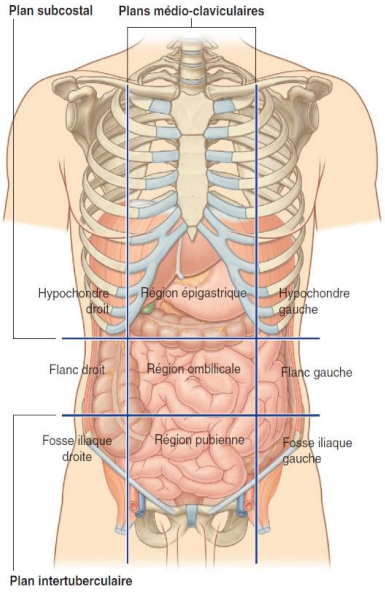

5.2 Appareil digestif

L'**appareil digestif** regroupe les organes permettant l'**absorption** et la **digestion** des aliments.

Il comporte :

- **tube** : musculo-membraneux à sens unique de la bouche à l'anus, 6-10 m ;
- **glandes** annexes.

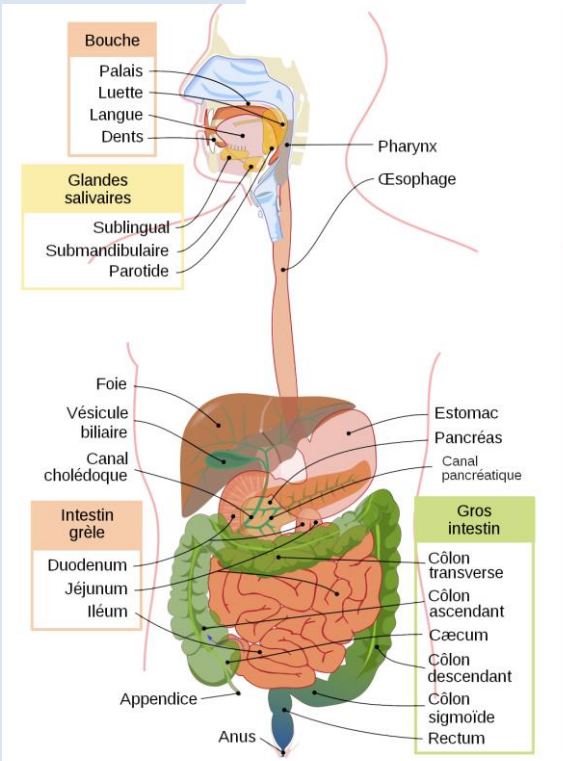

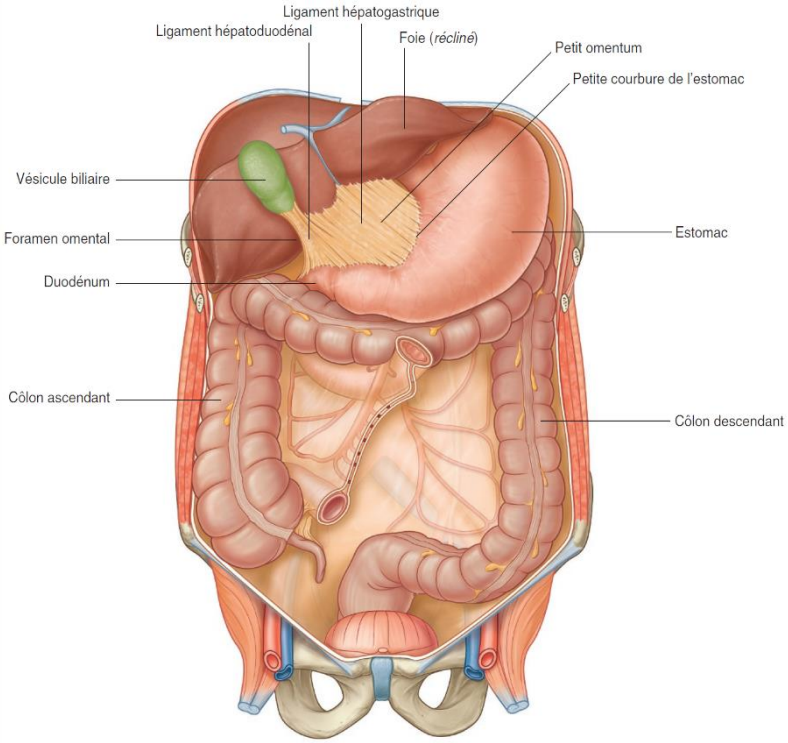

5.3 Diaphragme

(1) psoa, lombes, reins

L'**abdomen** possède des **parois musculaires** (devant le psoas, fléchisseur de hanche, derrière le carré des lombes, en haut le diaphragme).

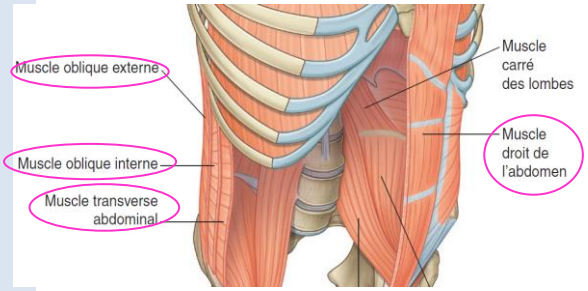

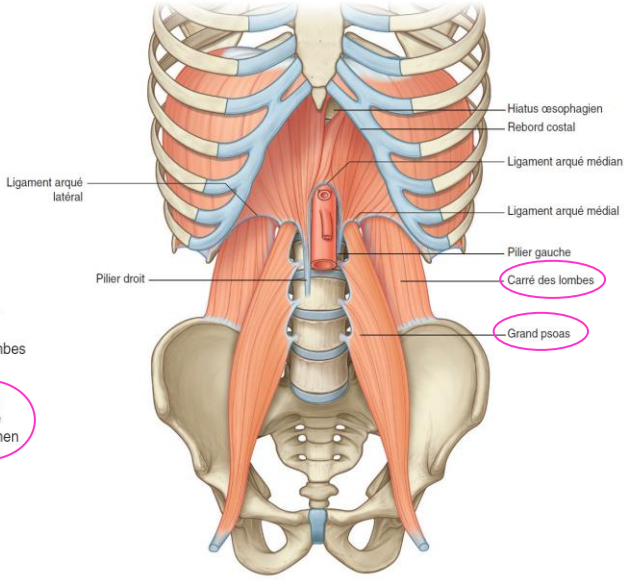

(2) phrên, diaphragme
Relatif au diaphragme.

Le **diaphragme** est une **cloison** entre la cage thoracique et l'abdomen.

C'est le **muscle respiratoire** principal, les muscles péri-thoraciques sont **secondaires**.

Le diaphragme est une **double coupole à concavité inférieure**, avec des orifices primaires (œsophage, veine cave inférieure, aorte) et des orifices secondaires (vasculaires et nerveux).

C'est un muscle **plat** avec un **centre tendineux** (**phrénique**[2]) (inextensible) et des **cellules musculaires périphériques**.

Quand il se contracte, il s'abaisse, donc les poumons se gonflent.

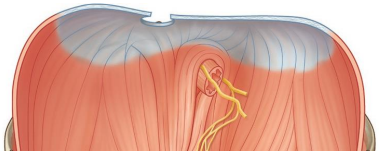

Sur la face thoracique :

- péricarde ;
- plèvre et poumons.

Sur la face abdominale :

- péritoine ;
- foie ;
- rein ;
- rate ;
- estomac.

Les 2 **nerfs phréniques** ont une origine cervicale.

Le centre du diaphragme est tendineux, ainsi, la veine cave inférieure n'est pas compressée pendant la respiration.

5.4 Cavité abdominale

La **cavité abdominale** occupe la partie inf du tronc.
Elle est limitée :

- en **haut** par le **diaphragme thoraco-abdominal** T8 ;
- en **bas** par le **diaphragme pelvien** T9 ;
- en **av** et **lat** par les **parois musculo-aponévrotiques**, c'est une ceinture fermée ;
- en **ar** par la **colonne lombo-sacrale**.

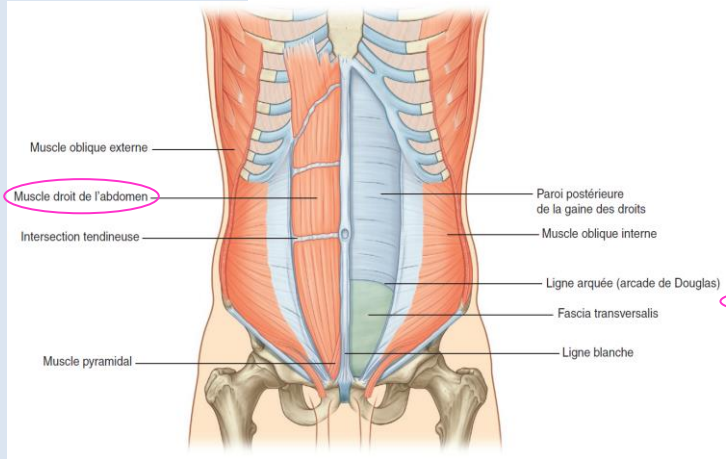

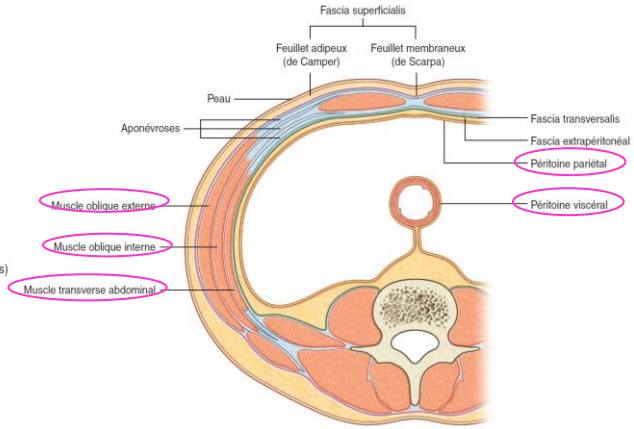

(1) peritónaion, peau tendue autour

C'est l'espace situé entre les deux membranes du péritoine, qui tapissent l'intérieur de l'abdomen, et qui recouvrent les organes tels que l'estomac, le foie, le pancréas, etc.

(2) viscus, partie interne du corps

Les viscères sont les organes se situant dans une cavité corporelle.

(2) mesos, milieu

duodēnum digitōrum, douze doigts, du fait que les anatomistes avaient constaté que, en moyenne, il faisait douze doigts de long.

(3) enteron, intestin

Gros colon.

(4) Forme de sigma σ.

(5) Relatif au diaphragme.

Relatif au côlon.

(6) omentum, qui enveloppe les intestins.

Il recouvre les anses (les anses d'un vase) grêles comme un tablier.

La cavité abdominale contient la **cavité péritonéale**(1).

Elle comporte 2 feuillets :

- **péritoine pariétal** : sa membrane séreuse, s'applique sur les parois de la cavité abdominale ;
- **péritoine viscéral** : s'applique autour de chaque visère(2) : le colon, l'intestin grèle, le foie, l'estomac...

Des **replis péritonéaux** relient les organes entre eux ou à la paroi abdominale. Certains contiennent des pédicules vasculo-nerveux : pour les viscères. Alors que d'autres participent à maintenir la position des viscères dans la cavité :

- **méso** : relie le tube digestif au péritoine pariétal ; mésoduodénum(2), **mésentère**(3), mésocolon, méso-sigmoïde(4) ;
- **ligaments péritonéaux** : relient les organes entre eux ou au péritoine pariétal. Ligament gastro-splénique, ligament phrénico-colique(5) droit. Ils peuvent constituer une partie d'un omentum.
- **omentum**(6) : 2 feuillets de péritoine accolés et qui relient 2 viscères entre eux :
  - **petit omentum** : ligament gastro-hépatique (foie, estomac, sup duodénum) ;
  - **grand omentum** : relie la grande courbure de l'estomac au colon transverse.

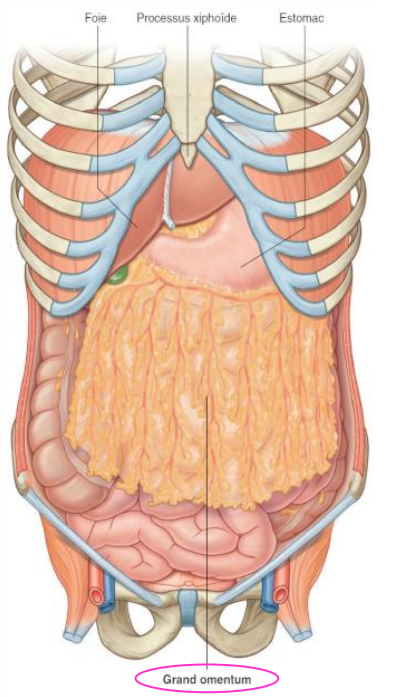

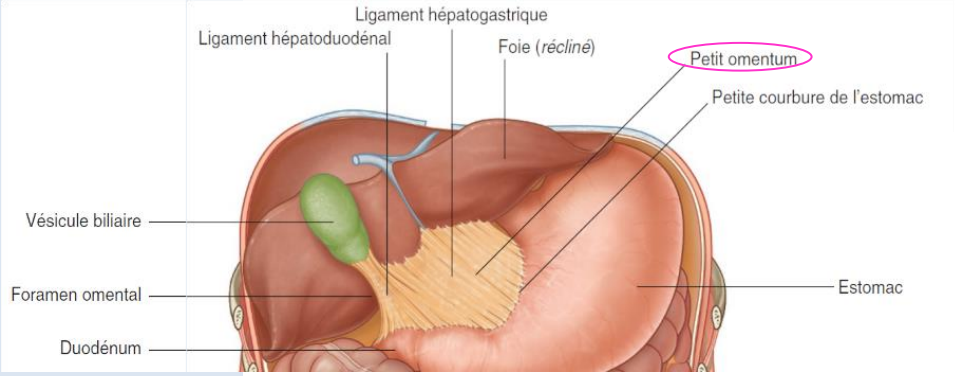

(1) Etanche hermétiquement, ainsi on peut facilement identifier une zone de perforation en fonction de où se situe l'air dans la cavité péritonéale.

La cavité péritonéale se divise en 2 parties :

- la **grande cavité péritonéale** séparée[1] en 2 régions par le mésocolon transverse :
  - **supramésocolique** (esto mac, foie, pancréas, rate, duodénum) ;
  - **inframésocolique** (jéjunum, iléum, colon, sup rectum).
- la **bourse omentale** en av du pancréas, en ar de l'estomac et du petit omentum. Les 2 parties de la bourse omentale communiquent par le foramen de la bourse omentale.

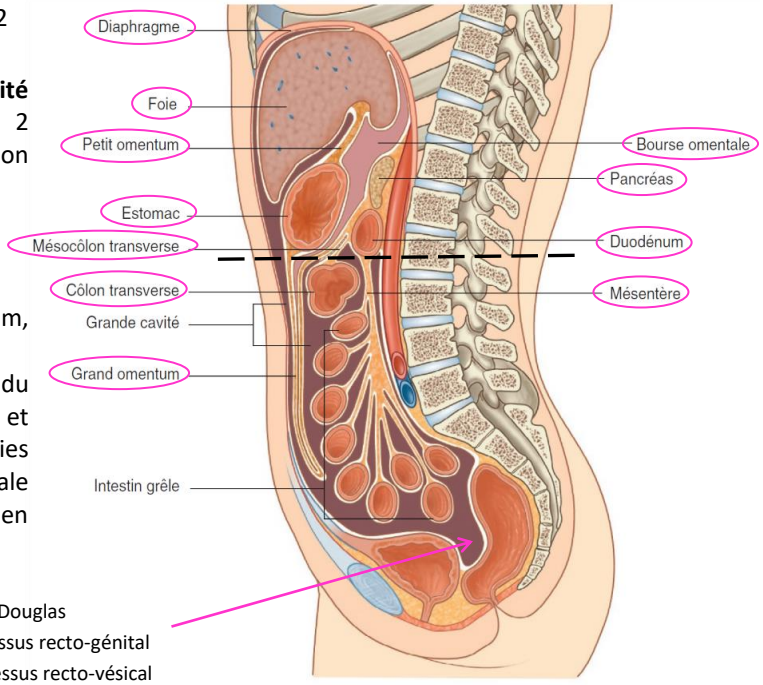

Cul-de-sac de Douglas
Femme : Récessus recto-génital
Homme : Récessus recto-vésical
C'est la partie la plus basse du péritoine[2].

(2) On peut détecter une inflammation, une irritation péritonéale causé par une infection, en appuyant avec le doigt lors d'un touché rectal. Ce qui causera une vive douleur, le cri du Douglas.

On appelle **accolement**, l'adhérence physiologique entre le péritoine pariétal et viscéral d'un organe, ex : accolement du colon ascendant.

On appelle **récessus** les diverticules et culs-de-sac péritonéaux.

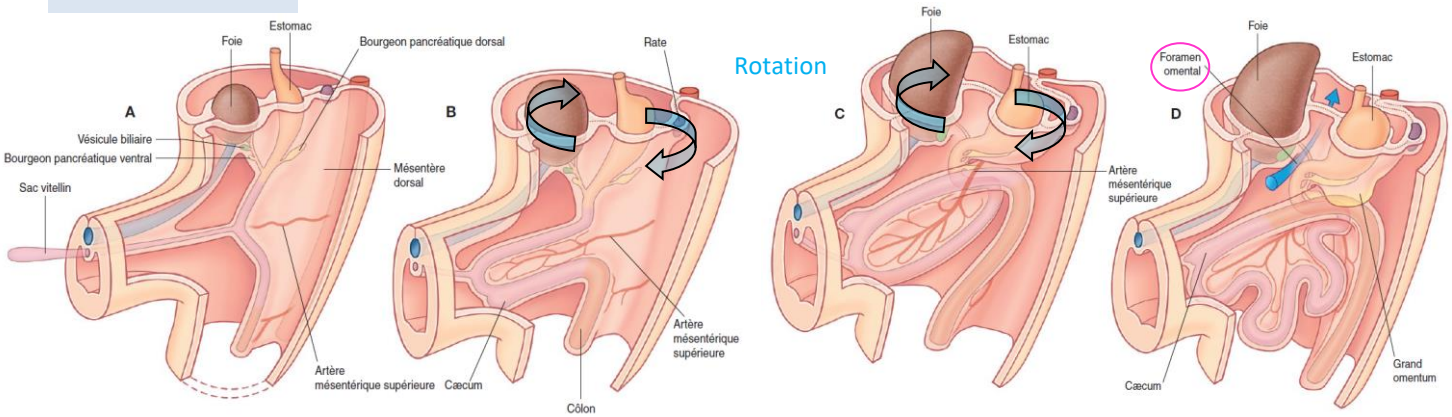

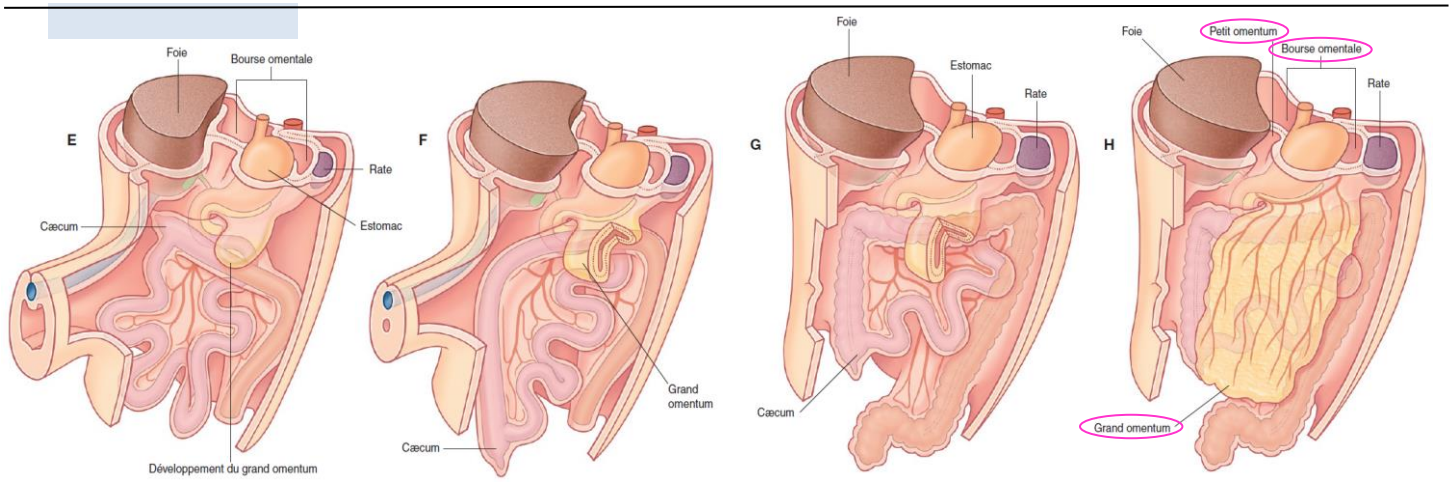

Lors de la croissance des organes dans la vie embryonnaire, il y a une rotation du tube digestif qui va :

- emmener les organes contre la paroi ;
- accoler et fusionner[1] les 2 feuillets pariétal et viscéral.

Ces accolements[2] assurent la structure des organes.

> La **cavité péritonéale** est rempli d'un liquide lubrifiant permettant le glissement des organes (quelques mL).

Ainsi l'intestin peut bouger et se contracter et faire du **péristaltisme**[3].

Le **péritoine** joue un **rôle de barrière** en limitant les processus infectieux. La division des cellules mésothéliales rapide permet de cloisonner un processus pathologique voire de colmater une brèche digestive à l'aide du grand omentum.

Il a aussi un **rôle d'absorption**[4]. La membrane unicellulaire péritonéale joue le rôle de filtre et permet les échanges.

(1) Lorsqu'on opère, on a ainsi l'impression que le pancréas est dans le rétropéritoine, il est en ar.

(2) Ils sont facilement découplable en chirurgie pour décoller les organes.

(3) Action de pincer un tuyau de l'extérieur pour faire avancer le liquide qu'il contient.

(4) Lors de la dialyse péritonéale, si quelqu'un a une insuffisance rénale, il y a une accumulation de toxines.

5.5

Estomac

> L'**estomac**[5] est le lieu de **brassage mécanique** et de **dégradation acide**[6] des aliments dans lequel ils s'accumulent pour donner le **chyme** alimentaire.
> Il est situé entre l'œsophage et le duodénum, dans l'hypochondre gauche.

On peut alors faire une hémodialyse qui épure le sang, ou bien on injecte dans la cavité péritonéale un liquide qui sera évacué dans le sang.

(5) stóma, bouche, embouchure

(6) Le contenu sortant de l'estomac est très acide $pH = 2$, aucune bactérie ne survit. Il est donc stérile.

(7) fundus, fond

(8) Partie proéminente et arrondie.

(9) L'air remonte, on le voit dans les radiographies.

(10) antrum, grotte

(11) sphigktós, étroit

pylôros, qui garde la porte

Il est composé :

- du **fundus**[7] ou grosse tubérosité[8] : poche à air gastrique[9] ;
- un **corps** vertical ;
- un **antre**[10] horizontal ;
- un **sphincter pylorique**[11].

Il est très aplati d'av en ar et possède 2 bords :

- droit : **petite courbure** sur laquelle se fixe le **petit omentum** ;
- gauche : **grande courbure** sur laquelle se fixent le **ligament gastro-colique** et le **grand omentum**.

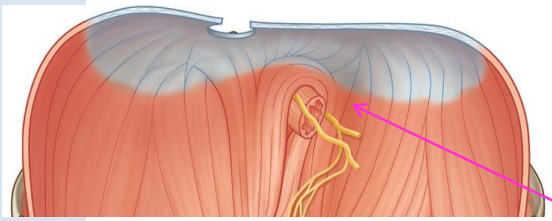

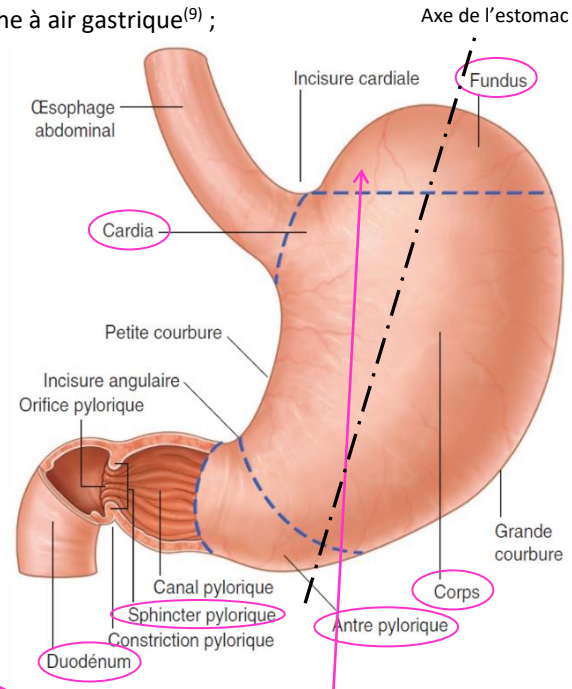

Le bol alimentaire ne remonte pas dans l'œsophage :

- le **cardia**[12] : **forme** de la structure associée aux fibres musculaires issues des piliers diaphragmatiques de l'estomac vers l'œsophage ;
- l'œsophage **traverse le diaphragme** entre des éléments **musculaires**, contrairement à la veine cave inférieure mais il n'y a pas un sphincter musculaire à cet endroit ;
- au niveau de la **jonction œsogastrique**, les fibres musculaires arciforme de l'estomac jouent la fonction de clapet anti retour.

(12) Car l'orifice de l'estomac est proche du cœur.

La paroi gastrique se compose de **4 tuniques** :

- **péritoine viscéral gastrique** : séreuse ;
- **tunique musculaire lisse** puissante formée de 3 couches :
  - **longitudinale** externe : contraction longitudinale ;
  - **circulaire** interne : contraction radiale ;
  - **oblique interne** : contraction du cardia.
- **tunique sous-muqueuse** ;



– **une tunique muqueuse** : glandulaire à **sécrétions acide** au **niveau du corps et du fundus** et à **sécrétion alcaline au niveau de l'antre**. Forme des gros **plis** parallèles à l'axe de l'estomac, ils servent de guide pour les aliments et permet à l'estomac de pouvoir se déplier et grossir.

Vascularisation

La vascularisation artérielle provient du **tronc cœliaque**[1] :

- **artère gastrique** droite et gauche ;
- **artère gastro-omentales** droite et gauche.

La vascularisation veineuse vers la veine porte :

- **veines gastriques** et **gastro-omentales** ;
- il peut y avoir **anastomoses**[2] porto-caves au niveau du cardia responsables de varices œsopharingiennes[3] en cas d'anomalie d'hypertension portale.

(1) coeliacus, qui appartient à l'intestin

koilía, ventre

(2) Communication naturelle ou établie chirurgicalement entre deux organes, deux vaisseaux, deux conduits.

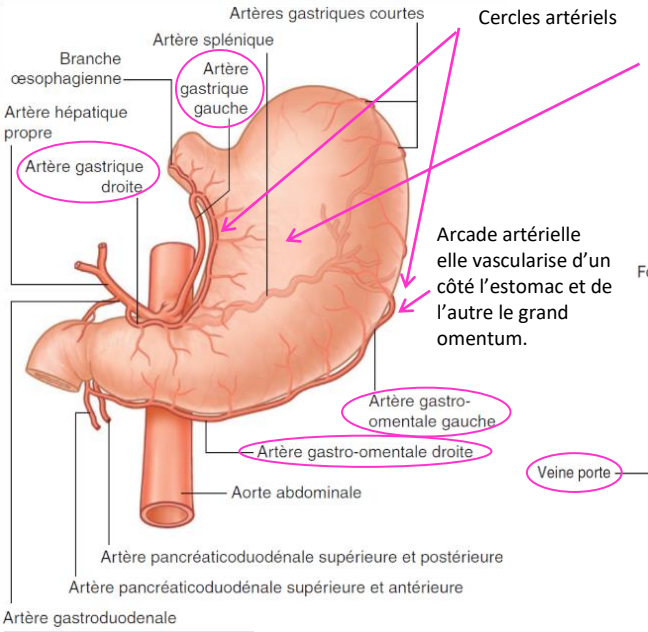

Lors d'une gastrostomie (un tube d'alimentation flexible est placé à travers la paroi abdominale dans l'estomac), ou lors d'une gastrectomie partielle, on peut découper en plein milieu du corps sans avoir peur de créer un saignement.

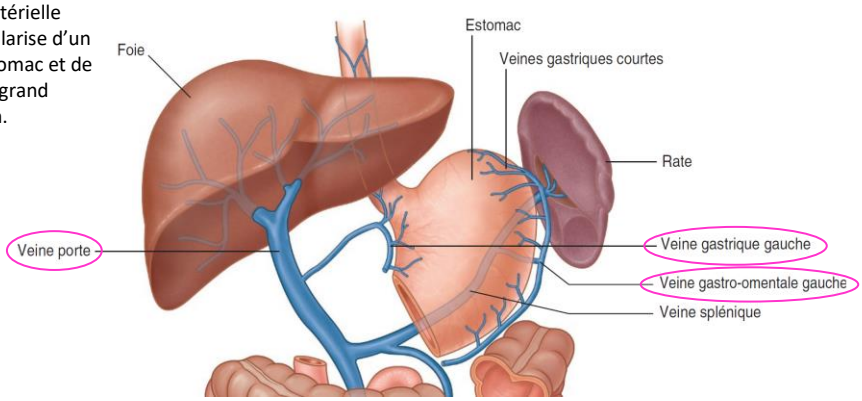

Lymphatique

Le circuit lymphatique de l'estomac aboutit aux **lymphonoeuds situés le long des courbures** puis circule vers les lymphonoeuds centraux voisins de l'aorte qui se drainent dans la **citerne du chyle**[4] puis le conduit thoracique.

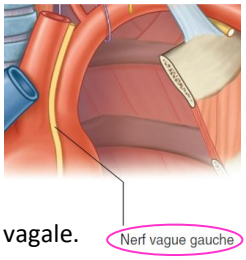

Innervation

- **fibres sympathiques**[5] issues du **plexus cœliaque** ;
- **fibres parasympathiques**[6] issues des **nerfs vagues X** :
  - péristaltisme gastrique et sécrétion acide sont sous influence vagale.

(3) On en trouve dans la cirrhose hépatique, maladie grave du foie constituée de lésions hépatiques diffuses et irréversibles. de même nature ou deux nerfs. Cirrhose, Kirrhós, roux, en raison de production granuleuse, d'un jaune-roux.

(4) khulós, suc

Cette structure anatomique reçoit les trois-quarts de la circulation lymphatique du corps humain.

(5) Sympathique : activateur.

(6) Parasympathique : inhibiteur.

5.6 Intestin grêle

(1) gracilis, gracile, mince

(2) sépsis, putréfaction

Qui produit de l'infection, qui contient des bactéries. Plus on s'éloigne de l'acidité de l'estomac, plus il y a des bactéries.

Le contenu septique maximum est au niveau du colon avec les matières fécales.

(3) Comme un pneu autour d'une jante.

L'**intestin grêle**(1) permet la **digestion** et l'**absorption**. C'est un tube musculo-membraneux unissant l'estomac au colon.

Il se compose de 2 portions :

- **duodénum** : fixe ;
- **jéjuno-iléon :** mobile.

Le diamètre est décroissant vers la distalité.

Son contenu est de plus en plus **septique**(2).

Le **duodénum** est la partie fixe. Il forme un cadre moulé autour de la tête du pancréas(3).

Il comporte **4 portions** :

- supérieur D1 ;
- descendant D2 ;
- horizonral D3 ;
- ascendant D4.

Les **conduits pancréatiques** et la voie **biliaire** s'abouchent dans D2 à sa face médiale par les papilles duodénales mineures et majeure.

Le **duodénum est partiellement péritéonisé**.

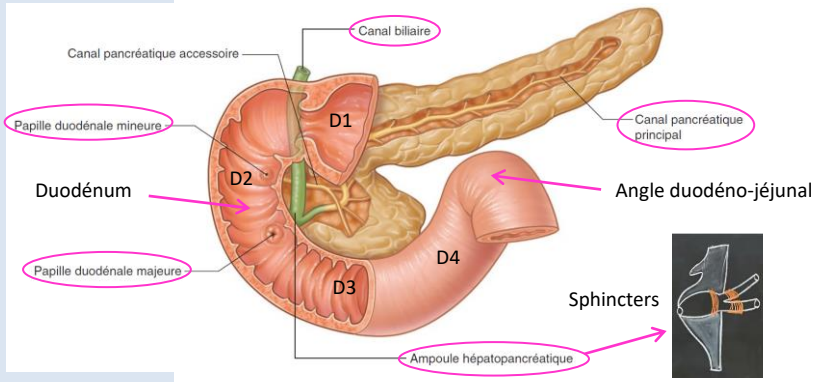

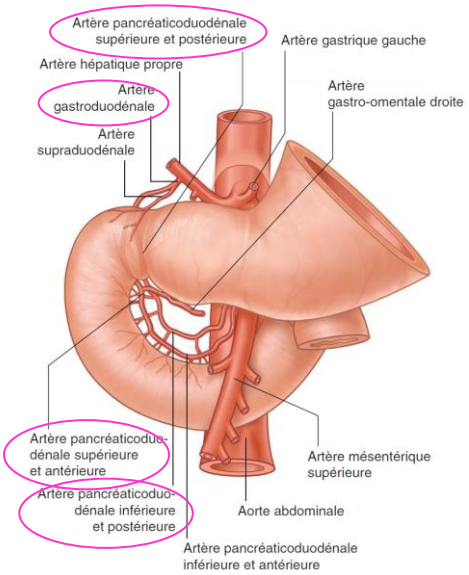

Vascularisation

La vascularisation se fait par les artères et veines **pancréatico-duodénaux** et **gastro-duodénaux**.

Lymphatique

Le drainage lymphatique se fait dans les **lymphonœuds pyloriques** et **pancréatico-duodénaux**.

Innervation

L'innervation (para et orthosympathique) est issue des **plexus cœliaque** et **mésentérique supérieur**.

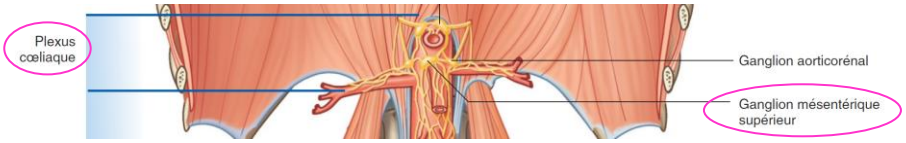

(1) jejunus, à jeun, affamé, parce qu'on le trouve toujours moins plein que les autres parties de l'intestin.

eiléô, faire tourner, en raison de ses nombreuses circonvolutions.

Le **jéjuno-iléon**(1) est la partie mobile.

Mésentère : c'est un **repli du péritoine**. Il **relie** le **péritoine viscéral** qui entoure le jéjunum au **péritoine pariétal postérieur**.

Il s'insère au niveau de l'angle duodéno-jéjunal, sur le rétropéritoine et sur la jonction iléo-cæcale (voir page suivante).

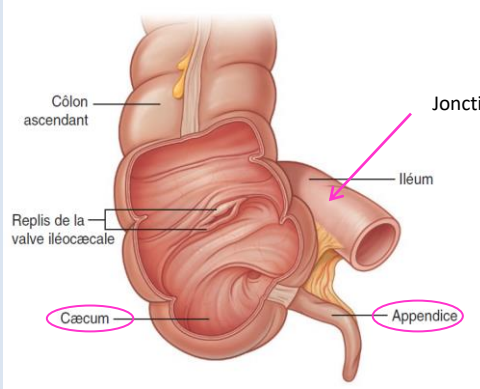

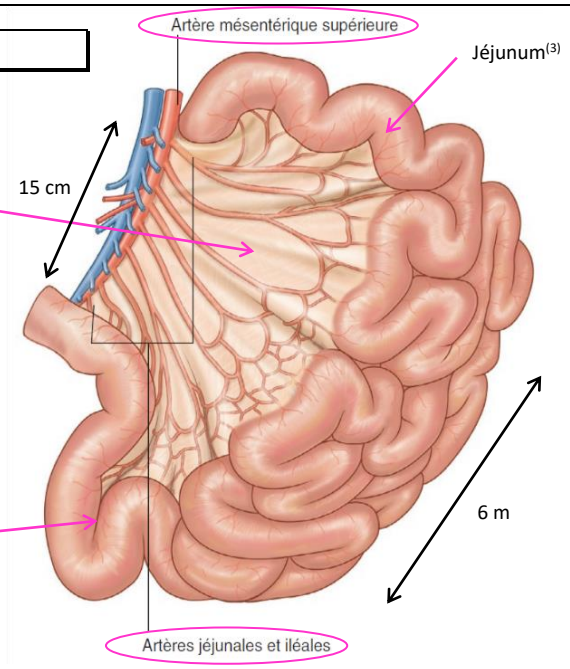

(2) Abréviation de cæcum intestinum, intestin aveugle car cul-de-sac.

Première partie du gros intestin.

(se prononce cécum, comme Curriculum vitæ)

Les **anses jujénales** sont **horizontales** et les **anses iléales verticales**. Il y en a 15-20.

L'abouchement iléal se fait au niveau du **cæcum**(2).

L'**orifice iléo-cæcal** possède une **valve muqueuse anti retour** et un **sphincter** lisse qui régule le transit et évite le reflux.

La paroi intestinale comporte **4 tuniques** :

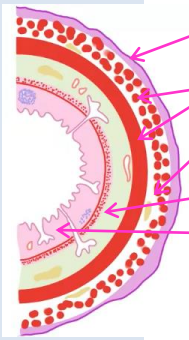

- **tunique séreuse** : le péritoine viscéral avec un espace sous-séreux contenant le plexus nerveux entérique sous-séreux ;
- **tunique musculaire** : avec une couche longitudinale externe et une couche circulaire interne. Entre ces couches se place le plexus nerveux myentérique, qui permet le péristaltisme ;
- **tunique sous-muqueuse** : contenant le plexus nerveux entérique sous-muqueux ;
- **tunique muqueuse** : avec sa musculaire muqueuse. Présente des villosités intestinales pour augmenter la surface d'échange.

Vascularisation

Il est vascularisé par les **artères mésentériques supérieures** (branche collatérale de l'aorte médiane à destinée viscérale digestive) qui donnent des **branches jéjunales** et **iléales** (12 à 15) à gauche. Elles cheminent le **mésentère** et forment des **arcades** (anastomoses) se terminant par les **vaisseaux droits**. Ainsi si une artère présente une **ischémie**(3) il n'y aura pas nécrose.

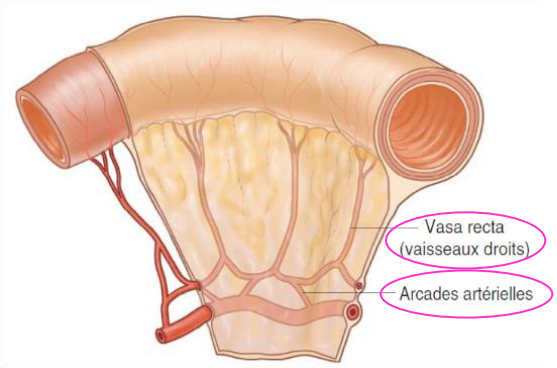

(3) Qui se bouche.

iskhô, tenir

haîma, sang

(4) juxta, proche

Lymphatique

Les **lymphonœuds juxta-intestinaux**(4) et **mésentériques centraux** se drainent dans les **lymphonœuds mésentériques supérieurs** puis dans le **tronc intestinal** jusqu'à la **citerne du chyle**.

Innervation

L'innervation (fibres ortho et parasympathiques) des plexus nerveux situés dans la **paroi intestinale** est issue du **plexus mésentérique supérieur**.

Le **jéjuno-iléon** est **totalement péritéonisé** et est relié au **péritoine pariétal postérieur** par le **mésentère**.

Nombreux plis circulaires et villosités de la muqueuse pour augmenter la **surface d'absorption**(5).

(5) La surface interne de l'intestin est d'environ 200 m².

5.7 Gros intestin

Le **gros intestin** est la portion **terminale** du tube digestif. Il a un rôle physiologique dans l'**absorption de l'eau** et **l'évacuation des fèces**[1] après concentration (déshydratation) et transit du bol fécal. Il a un contenu **septique**.

(1) Excréments solides. Les aliments non digérés.

Il s'étend de la jonction **iléo-cæcale** à l'**anus**.
Il se compose du cæcum, du colon et du rectum.
Cæcum : ou cæco-appendice, est le cul-de-sac situé dans la fosse iliaque droite. Il est légèrement mobile, et comporte un diverticule : l'**appendice**[2] vermiforme[3] ;
Colon : a une forme de cadre, du cæcum jusqu'au rectum :

- **colon ascendant** : **péritonisé** et **fixé** à la paroi postérieure de l'abdomen par le mésocolon ascendant ;
- **angle colique droit** : à la partie **postéro-inférieure du foie**, **fixé** à la paroi abdominale par le **ligament phrénico-colique droit** ;
- **colon transverse** : **mobile** et relié au péritoine pariétal postérieur par le **mésocolon transverse**[4] ;
- **angle colique gauche** : **sous la rate** et la queue du pancréas, **fixé** à la paroi abdominale par le **ligament phrénico-colique gauche**.
- **colon descendant** : **péritonisé** et **fixé** à la paroi abdominale postérieure par le mésocolon descendant ;
- **colon sigmoïde** : péritonisé et **mobile**, maintenu au péritoine pariétal postérieur par le mésocolon sigmoïde (mésosigmoïde).

(2) appendix, ce qui pend à
L'appendicite est une inflammation de l'appendice.
(3) En forme de ver.

(4) Il cloisonne la cavité péritonéale.

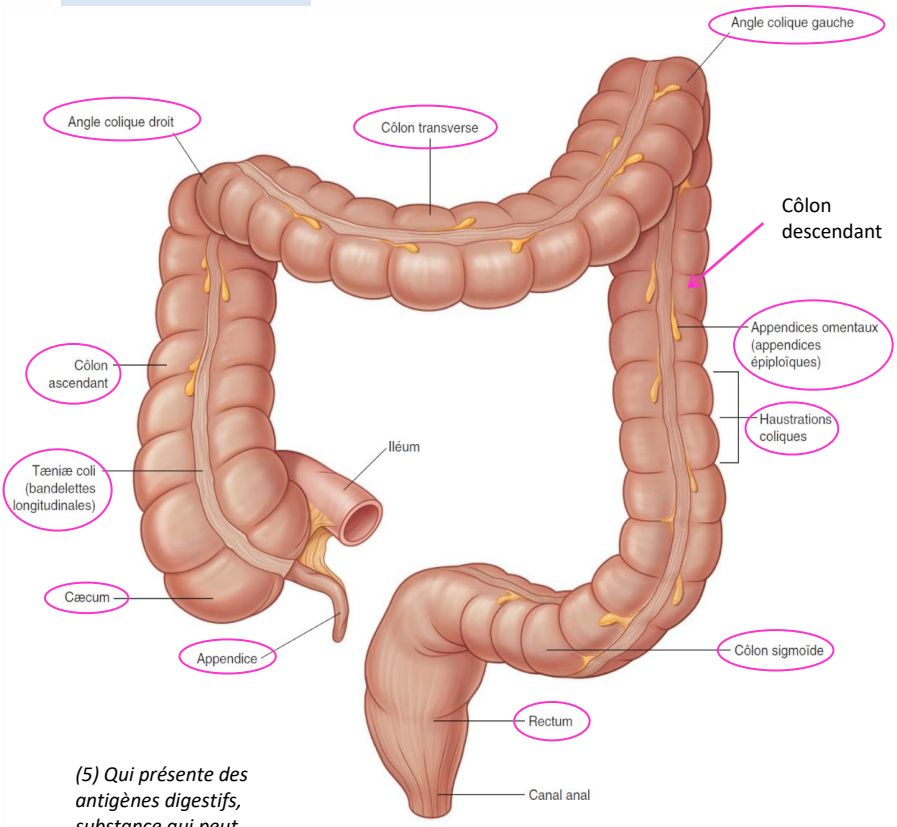

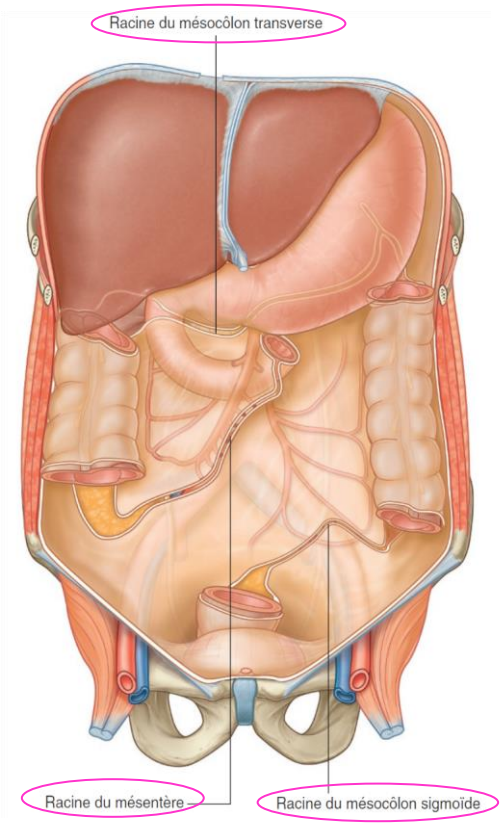

La paroi du colon comporte 4 tuniques :

- **séreuse** ;
- **musculaire** : au niveau du colon la tunique musculaire est faible et peut être responsable de la formation de diverticules qui peuvent s'inflammer, s'infecter, ou se perforer : diverticulite ;
- **sous-muqueuse** ;
- **muqueuse** : contient des cryptes intestinales et des **follicules lymphoïdes**[5].

Son examen externe montre une succession de bosselures ou **haustrations**[6] séparées par des sillons transversaux.
Il est parcouru par 3 bandelettes longitudinales : les **ténias**[7] **coliques**, épaississement de la couche longitudinale externe et présentant des appendices omentaux[8].

(5) Qui présente des antigènes digestifs, substance qui peut engendrer des anticorps.
(6) haustrum, godet.
Petit récipient sans pied ni anse.

(7) tainía, bandelette
(8) Franges graisseuses entourées de péritoine. Leur inflammation donne des appendagites.

Vascularisation

La partie droite : **artères coliques**, branches des **artères mésentériques supérieures**[1].
La partie gauche : **artère colique** et sigmoïde, branche des **artères mésentériques inférieures**.
Elles présentent une zone d'anastomose.

(1) Les branches gauches sont grêliques et les branches droites coliques.

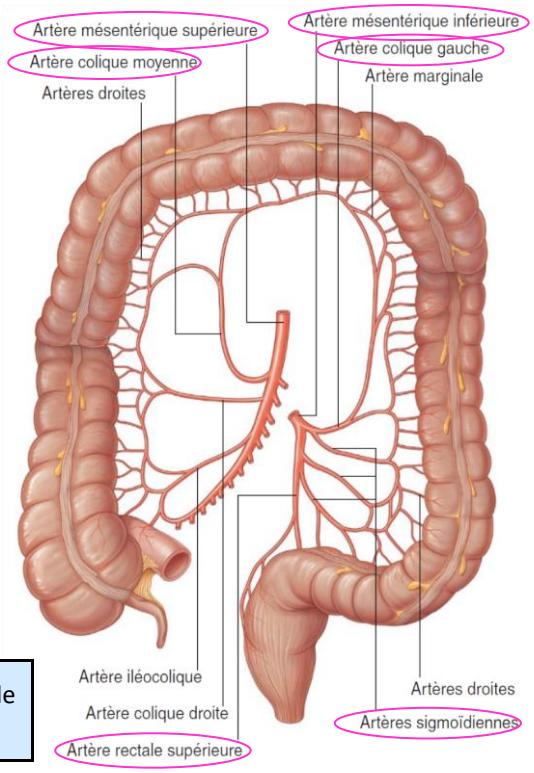

Lymphatique

Drainage lymphatique : **nœuds épicoliques** et **paracoliques**, puis dans les **nœuds mésocoliques** et **sigmoïdiens** pour rejoindre les nœuds mésentériques supérieur et inférieur jusqu'au tronc intestinal puis la citerne du chyle puis le conduit thoracique.

Innervation

Innervation par les plexus mésentériques sup et inf.

5.8 Foie

> Le **foie** est la **glande** la plus volumineuse de l'organisme. Il est vital.

Il a une couleur brun rouge, consistance malléable, pèse 1,5 kg.

Il a la forme d'un segment d'ovoïde allongé, il est situé dans l'**hypochondre droit**. Il comporte 2 faces :

- **sup av diaphragmatique lisse** (protégé par la partie inférieure de la cage thoracique : organe thoraco-abdominal) ;
- **inf ar viscérale** avec les **empreintes des organes**.

Il a 2 lobes (droit volumineux et gauche) séparés par le **ligament falciforme**[2] et du conduit veineux (prolongé par le ligament rond).
Le lobe droit comprend 2 saillies à sa face postérieure : les **lobes carré** et **caudé**[3].

(2) falciforme, en forme de faucille, de croissant
(3) caudé, pourvu d'une queue

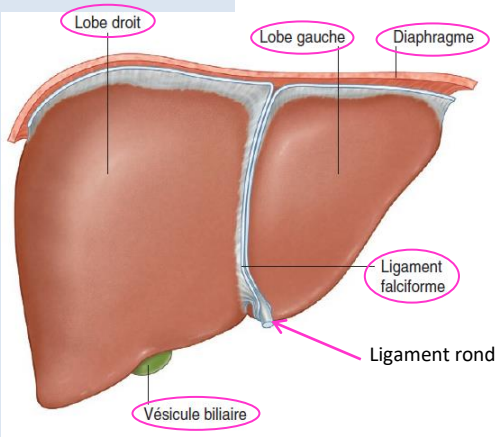

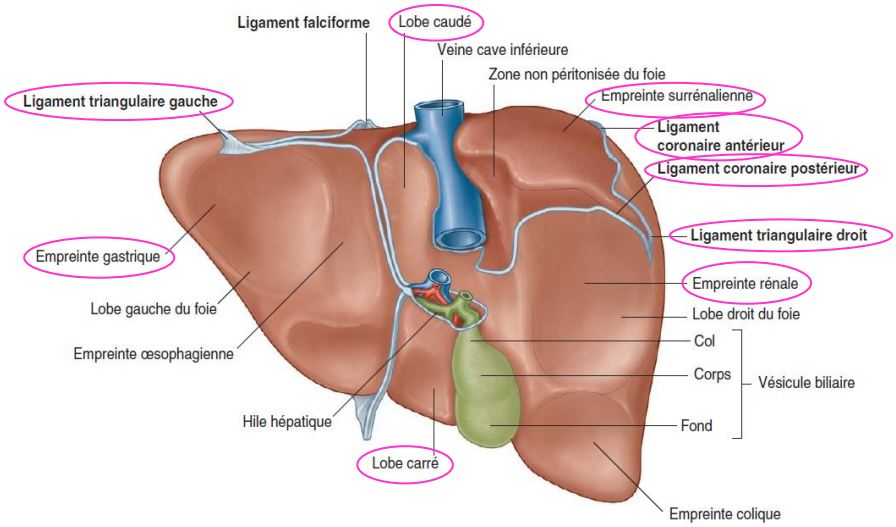

> Il a des fonctions métaboliques :
> - **détoxification** (évacuer l'alcool) ;
> - **stockage glucose** sous forme de **glycogène** ;
> - **synthèse de facteurs de coagulation** du sang ;
> - **sécrète la bile** dans le tube digestif.

Il est efficacement **fixé** à la cavité abdominale postérieure et au diaphragme par une surface dépéritonisée l'**aera nuda**[1] au niveau de laquelle se réfléchit le péritoine en formant les **ligaments coronaires** et **triangulaires**.

Les **ligaments falciformes** et **ronds** relient le foie à la paroi abdominale antérieure et le lobe gauche est fixé au diaphragme par l'**appendice fibreux**.

Le foie est également relié à l'estomac par le **petit omentum**, au duodénum par le **ligament hépato-duodénal** (contenant le pédicule hépatique).

(1) L'aera nuda est l'aire hépatique dépéritonisée à la partie supérieure et postérieure du foie, circonscrite par le ligament coronaire. Connaître son anatomie est utile pour la réalisation d'hydrodissections durant les thermoablations hépatiques.

Vascularisation

Le foie est parcouru par 2 courants vasculaires :

- un **courant sup hépatofuge** vers la veine cave inf : constitué par les **3 veines hépatiques** ;
- un **courant inf hépatopète** pénétrant le foie par **le hile hépatique** : le pédicule hépatique formé de la **veine porte** (qui se divise branche lobaire, puis sectorielle, puis segmentaire), de l'**artère hépatique propre** et de la **voie biliaire**.

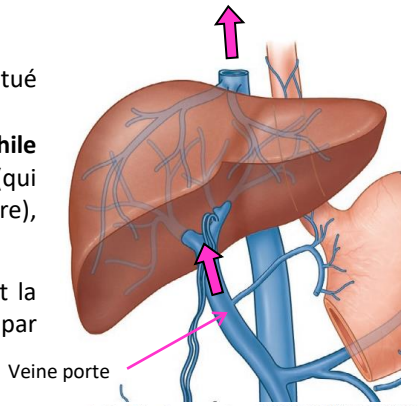

Ces 2 courants permettent la division fonctionnelle du foie : c'est la **segmentation**[2] **hépatique**. Les secteurs ainsi définis sont séparés par des fissures ou plans de **dissection utiles en chirurgie**[3].

(2) Vers les segments du foie.

(3) Et on peut pratiquer une segmentectomie, une lobectomie.

L'unité hépatique est le **lobule hépatique** ou espace porte.

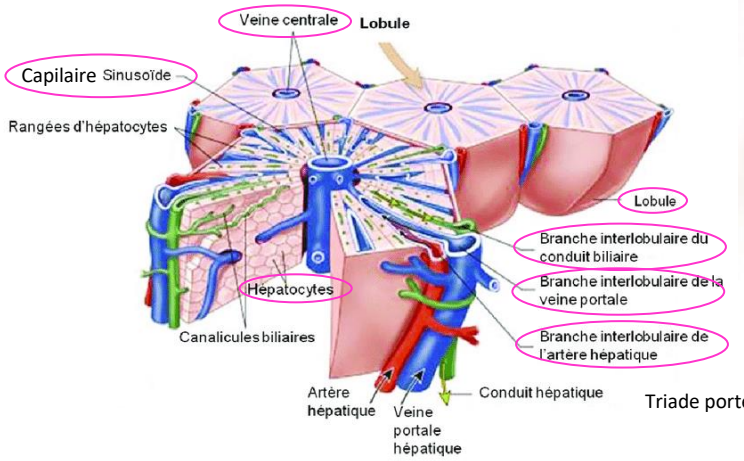

Triade porte

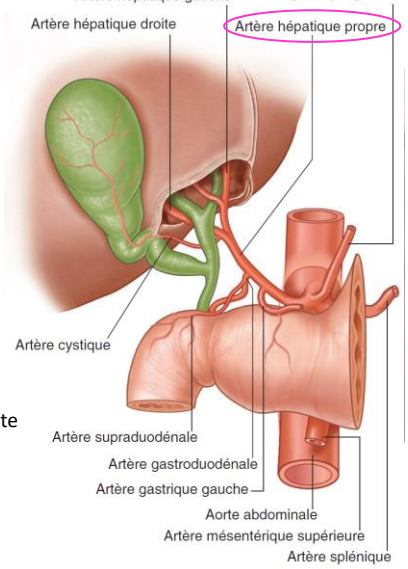

C'est un ensemble **polygonal** formé de travées[4] d'**hépatocytes** organisées autour d'une **veine centrale** (rameau de la veine hépatique).

(4) trabs, poutre

La périphérie de chaque lobule reçoit, de la veine porte, des **veines interlobulaires** qui se drainent dans les **capillaires sinusoïdes** jusqu'à la **veine centrale**.

Les **veines interlobulaires** sont accompagnées par des artères et des ductules biliaires[5] (triade porte) dont les rameaux cheminent entre les travées hépatocytaires.

(5) Un cholangiole, canal de Hering ou ductule biliaire est la première structure histologique propre des voies biliaires intrahépatiques.

Le **sang porte** se dirige de façon **centripète** dans le lobule et la bile se draine de façon centrifuge vers les **ductules biliaires**.

Le foie est encapsulé par une **tunique fibreuse** (capsule du foie, capsule de Glison, péritoine hépatique) qui se poursuit autour du **pédicule hépatique** en suivant chaque triade (veine portale, artère et ductule biliaire) constituant ainsi des canaux poraux.

Lymphatique

Les vaisseaux lymphatiques du foie se drainent dans les **nœuds cœliaques**, puis dans la citerne du chyle.

Innervation

Le plexus nerveux hépatique, accompagnant l'artère hépatique propre, est issu du **plexus cœliaque**.

Pathologies

On rencontre plusieurs pathologies :

- **hépatite** : intoxication, **inflammation** ou infection **du foie** qui entrainent une nécrose des hépatocytes, ces derniers se régénèrent secondairement ;
- **cirrhose** (fibrose) hépatique : **lésions** définitives d'une partie **des hépatocytes** qui sont **remplacés par du tissu fibreux**.
  Les fonctions vitales du foie sont ainsi perturbées, il y a obstacle à la circulation porte et donc **hypertension** portale avec dilatation de la veine porte et **varices** au niveau des **anastomoses porto-caves** ;
- **ictère** : tout obstacle à l'élimination de la bile entraine une **rétention biliaire** ;
- **calculs**(1) : à l'intérieur des conduites biliaires peut se produire une **cristallisation des sels biliaires** ;
- **colique hépatique** : manifestation douloureuse souvent secondaire à la présence de calculs à l'intérieur de la vésicule biliaire.

(1) Les calculs biliaires sont des dépôts solides (essentiellement des cristaux de cholestérol) qui se forment dans la vésicule.

Le sang porte draine l'ensemble du tube digestif intra-abdominal et passe à travers le **filtre** hépatique, ce qui explique la fréquence des **localisations septiques** (abcès du foie), **parasitaires** (kystes hydatiques) et des **métastases cancéreuses** à l'intérieur du foie.

Vésicule biliaire

5.9

Les voies biliaires :

La **bile**, sécrétée par hépatocytes au niveau des espaces portes, emprunte les ductules biliaires qui convergent pour former les **conduits hépatiques** droit et gauche.

Ces conduits se rejoignent pour constituer les **voies biliaires** (**principale** et **accessoire**) qui sont extrahépatiques.

La **voie biliaire principale** se compose du **conduit hépatique commun** qui après avoir reçu la voie biliaire accessoire donne le **conduit cholédoque**(2), s'abouchant dans le duodénum au niveau de la **papille duodénale majeure**.

La **voie biliaire accessoire** comprend la **vésicule biliaire** (corps et col), reliée à la voie principale par le **conduit cystique**(3). C'est le **lieu de stockage de la bile**.

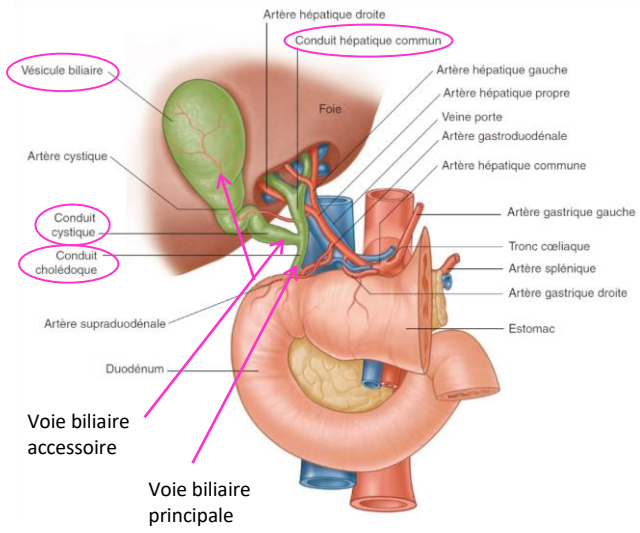

(2) cholê, bile
dochê, réservoir
(3) Relatif à la vésicule biliaire.
(4) Glande qui déverse ses produits de sécrétion à la surface de la peau (glande sébacée, par exemple) ou dans une cavité naturelle communiquant avec le milieu extérieur.
(5) acinus, grain de raisin
Élément de forme arrondie constitutif des glandes à sécrétion externe en grappes.

Pancréas

5.10

(6) Qui déverse directement ses sécrétions dans le sang.

Le **pancréas** est l'organe qui produit des sécrétions :

- **exocrine**(4) : des **suc pancréatiques** (enzymes digestives) pour la digestion par les **acini**(5) ;
- **endocrine**(6) :
  - de l'**insuline** qui régule la **glycémie**. C'est une fonction vitale ;
  - du **glucagon** par les **îlots pancréatiques**.

Il est rétrogastrique, profond et médian inscrit au milieu du duodénum.

Il présente une tête, un isthme, un corps et une queue.

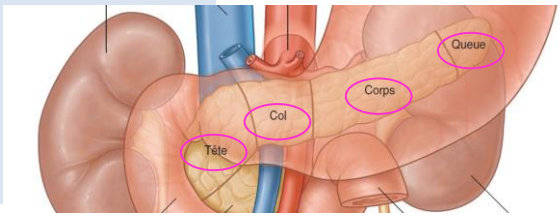

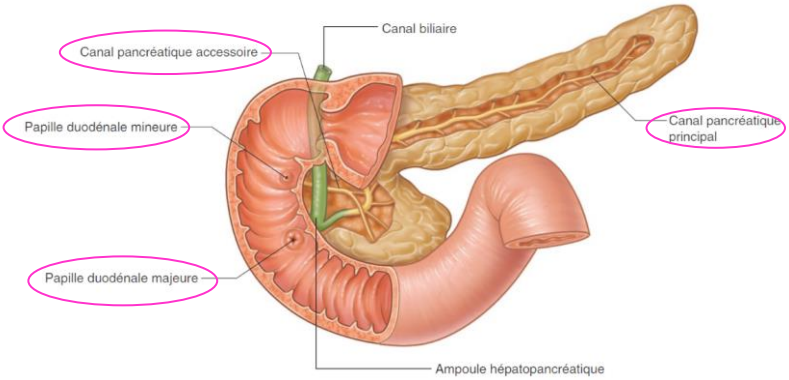

Les **conduits pancréatiques** s'abouchent :

- au niveau de la **papille duodénale majeure** pour le **conduit pancréatique** ;
- au niveau de la **papille duodénale mineure** (sus-jacente) pour le **conduit pancréatique accessoire**.

Vascularisation

La vascularisation artérielle est réalisée par :

- l'**artère gastro-duodénale** (branche de l'artère hépatique commune) ;
- des branches de l'**artère mésentérique supérieure** ;
- des branches de l'**artère splénique** et ses branches.

Le drainage veineux se fait par :

- les **veines pancréatico-duodénales** ;
- les **veines gastro-omentales droites** (branche de la **veine mésentérique supérieure**) ;
- la **veine splénique** et ses branches.

Et l'ensemble se jette dans la veine porte.

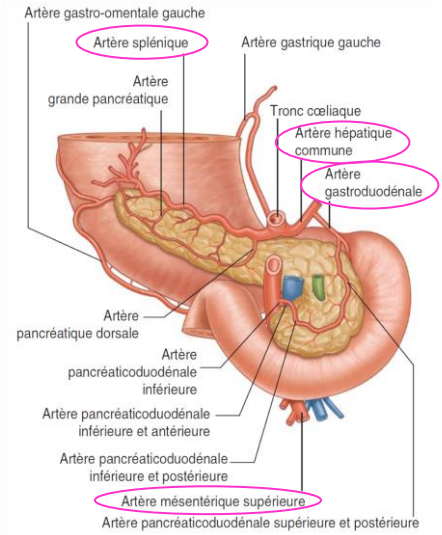

Lymphatique

Les lymphatiques se drainent dans les **lymphonœuds spléniques**, **pancréatiques**, **pyloriques** et **pancréatico-duodénaux**.

Innervation

Le pancréas est innervé par les **plexus cœliaque** et **mésentérique supérieur**.

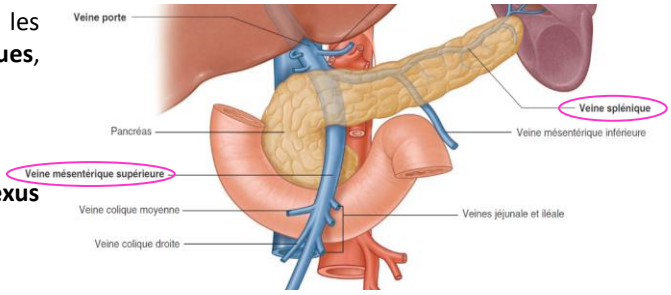

Pathologie

Le **diabète** sucré est dû à une insuffisance de sécrétion de l'**insuline**.

Les **cancers** du pancréas sont des cancers graves car l'organe est profond et difficilement extirpable.

De plus, la proximité des gros vaisseaux abdominaux et des troncs lymphatiques expliquent l'envahissement rapide par les **métastases**.

6 Pelvis et périnée

La **ceinture pelvienne**(1) est formée par les **os iliaques**(2), le **pubis**(3) et le **sacrum**(4). Elle s'articule avec les membres inférieures.

(1) pelvis, bassin
(2) ilia, flanc, côte, entraille
(3) pubis, poil
(4) Os sacré, car il soutient les animaux offert en sacrifice.

6.1 Gros intestin

Le rectum est le **canal anal** puis l'**anus** : situé au niveau du pelvis et du périnée. La jonction recto-sigmoïdienne se projette en S3, la jonction ano-rectale se trouve au niveau du diaphragme pelvien. Faisant suite à l'ampoule rectale.

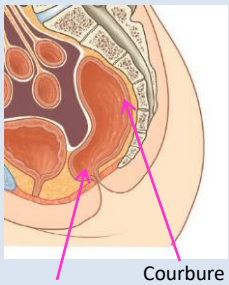

Courbure sacrale

Courbure périnéale, angle ano-rectal 100° ouvert en ar

Il présente 2 courbures sacrale et périnéale et 3 sillons transverses.
Il n'a ni haustration(5), ni appendices omentaux.

Il est **partiellement péritonisé** (relié au mésorectum dans sa partie supérieure) et **la tunique séreuse devient le fascia rectal** dans l'**espace sous péritonéal**. Il est fixé par un ensemble ligamentaire aux parois du pelvis et aux organes pelviens.

La muqueuse de la partie supérieure du canal anal présente la zone des **colonnes anales**.

L'anus, étroitement uni au muscle élévateur de l'anus présente un sphincter double avec une partie interne lisse non-volontaire et une partie externe striée volontaire.

L'exploration du rectum et du canal anal se fait par **toucher rectal**.

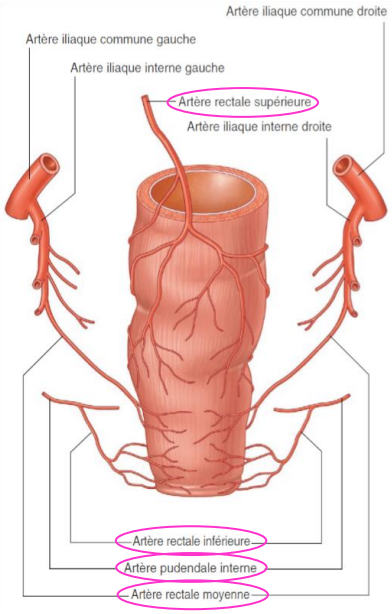

Vascularisation

Le rectum et le canal anal sont richement vascularisés par les **artères rectales** (sup, moy, inf) et **sacrale médiane**.
Le drainage veineux se fait par l'intermédiaire de 2 plexus dans les veines rectales :

- **Plexus périmusculaire** ;
- **Plexus sous-muqueux** (rectal interne et externe) dont les varices sont les **hémorroïdes**.

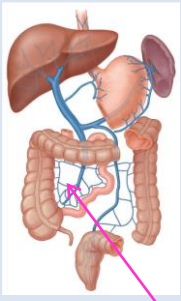

Veine cave inf

Veine porte

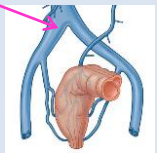

Lymphatique

Le drainage lymphatique se fait dans les lymphonœuds rectaux.

Innervation

L'innervation ortho et parasympathique est issue du **plexus mésentérique supérieur**, du **plexus hypogastrique inférieur** et des **nerfs rectaux** sup et inf.

(5) haustrum, godet
Les haustrations sont des bosselures situées sur la paroi du côlon.

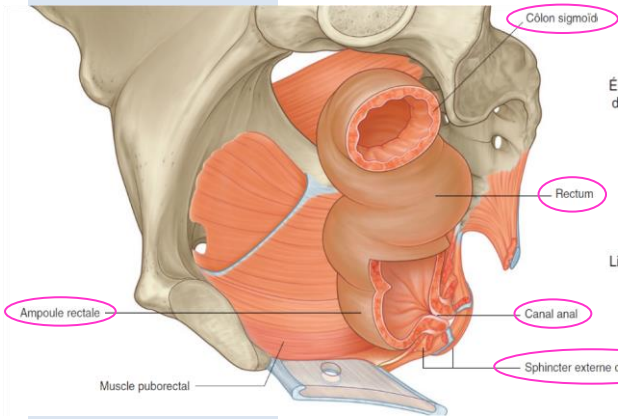

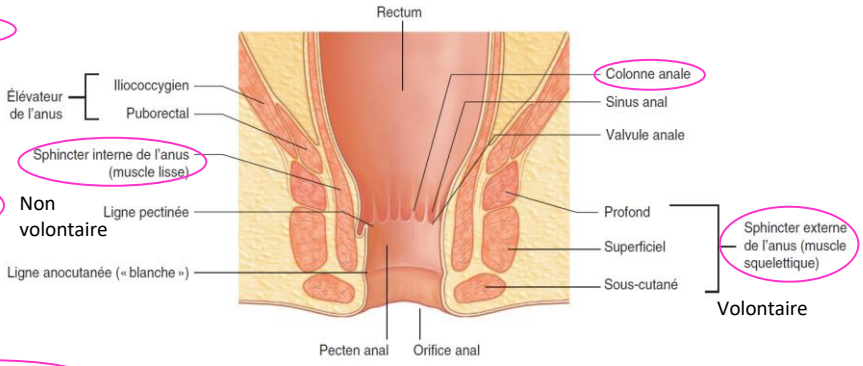

6.2 Appareil urinaire

L'**appareil urinaire** est l'organe de la **sécrétion** et de l'**excrétion** des **urines**.

C'est un arbre urinaire, qui se compose :

Haut appareil urinaire
- 2 **reins** : organes excréteurs ;
- 2 **uretères** : conduits excréteurs internes ;

Bas appareil urinaire
- **vessie** : réservoir ;
- **urètre** : conduit excréteur externe.

Rein

Le **rein** est l'organe sécréteur de l'**urine**.
Il a pour fonction :
- maintien de l'**homéostasie**(1) ;
- élimination de **déchets toxiques** (urée(2), créatinine(3)) ;
- sécrétion d'**hormones** (rénine, érythropoïétine).

L'**urine** est le liquide qui permet le maintien de l'homéostasie, par l'élimination des déchets toxiques.
L'**urée** et la **créatinine** sont des molécules de dégradation du métabolisme énergétique. Leur taux sanguin est l'image de l'activité rénale.
La **rénine**(4) régule la volémie(5) et de la pression artérielle. Il fait partie du système rénine-angiotensine-aldostérone.
L'**érythropoïétine**(6) (EPO) est une hormone qui régule la maturation des globules rouges.
Les **reins** sont pairs et quasi symétriques, le droit (T11 à L2) est plus haut que le gauche (T12 à L3, dû au foie).
Ils sont situés dans les loges rénales des fosses lombaires (rétropéritonéal(7) en ar(8) lat). Ils ont la forme d'un haricot, et sont couverts d'une **capsule fibreuse** adhérente au parenchyme.
Ils pèsent environ 150 g.
Ils sont obliques vers le bas et dehors.

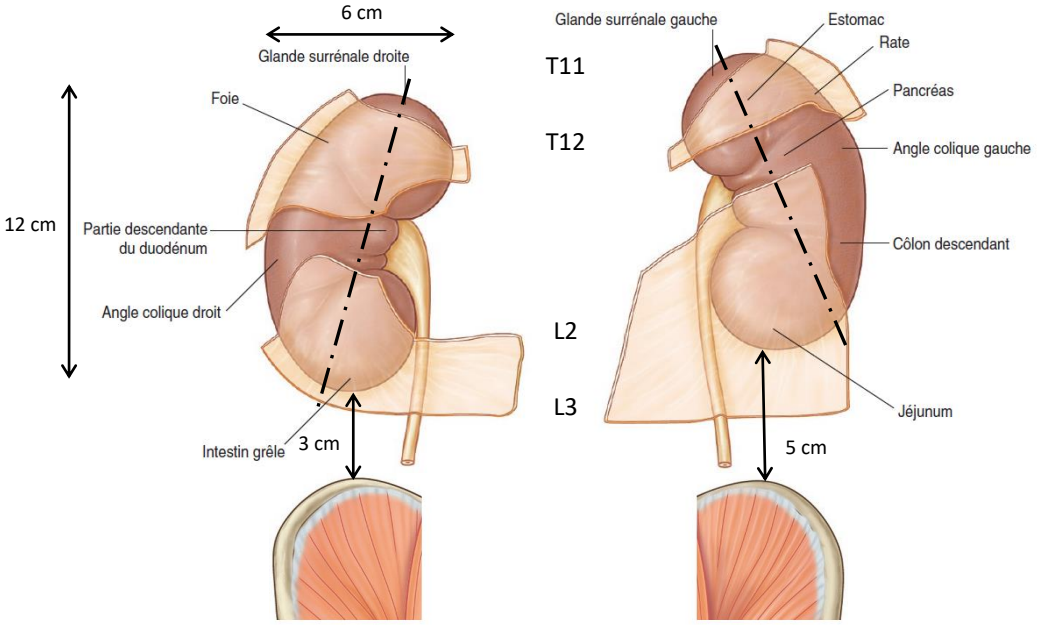

(1) Régulation de nombreux paramètres physiologiques tels que la pression artérielle, le pH sanguin, la concentration en glucose…

(2) urina, urine

L'urée, en tant que déchet azoté, est issue de la dégradation des protéines, puis éliminée par les reins dans les urines.

(3) kreas, viande

La créatinine est un déchet chimique produit par le métabolisme musculaire.

(4) renis, rein

C'est une molécule cible thérapeutique pour les traitements anti-hypertenseurs.

(5) Volume sanguin total.

(6) erythros, rouge

poiêsis, création

En cas d'insuffisance rénale, on doit la supplémenter pour éviter une anémie (une baisse anormale du taux d'hémoglobine dans le sang).

anaimía, manque de sang

(7) En dehors et derrière la cavité péritonéale.

(8) On peut faire une opération de biopsie ou une échographie rénale par l'arrière. Mais les cotes 11 et 12 empêchent une bonne échographie.

Les **loges rénales** contiennent de la **graisse périrénale**.

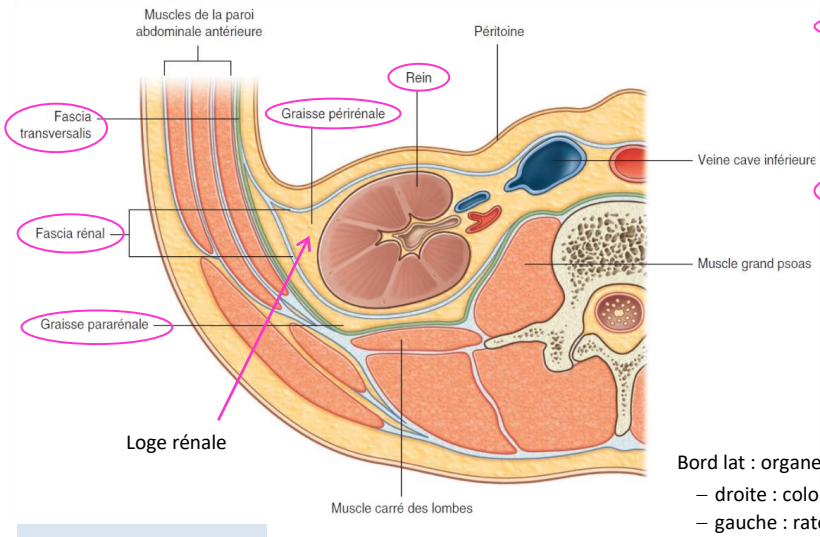

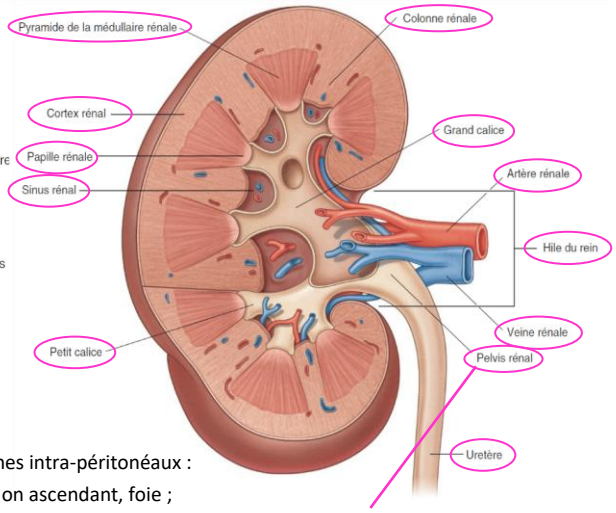

Bord lat : organes intra-péritonéaux :
- droite : colon ascendant, foie ;
- gauche : rate, colon descendant.

Pelvis rénal ou **pyélon** ou bassinet : excrétion de l'urine.
D'av en ar on trouve la veine puis l'artère puis le pelvis rénal.

(1) Relatif au cortex, écorce.

Le parenchyme est divisé en **zone corticale**[1] (ou cortex rénal) périphérique et en **zone médullaire** centrale qui contient :
- **pyramides rénales** : pointe int ;
- **colonnes** : extension de la zone corticale vers l'intérieur du rein.

(2) Chaque rein comporte 1 million de néphrons.

Le **néphron**[2] est l'unité fonctionnelle du rein. Les tubules conduisent l'urine du glomérule au tube collecteur.

Il excrète l'urine par :
- les **calices mineurs** : à la pointe des pyramides, 12 à 18. Un calice mineur draine une pyramide au niveau d'une papille, lieu d'abouchement des canaux excréteurs du parenchyme rénal ;
- puis des **calices majeurs** : 3, calice sup, moy, inf, forme d'entonnoir aplati ;
- puis vers le **pelvis rénal** : union des calices majeurs ;
- puis **uretère** lombal : au niveau de la jonction pyélo-urétérale[3] où le calibre de la voie excrétrice est rétréci.

(3) Cette jonction est rétrécie, ce qui peut entraîner une pathologie de sténose (sténos, étroit). En particulier en cas de sécrétion de calculs qui peuvent entraîner une obstruction et une colique néphrétique (la colique est une affection (maladie considérée dans ses manifestations actuelles) de la cavité abdominale).

La lithiase rénale est la présence dans le système urinaire de calculs rénaux.

lithiasis, maladie de la pierre

La vascularisation est assurée par des branches latérales de l'**aorte abdominale** : **tronc cœliaque** (T12), l'**artère mésentérique supérieure** (AMS) (L1), les **artères rénales droite** et **gauche** (L2, ar, droite plus longue que la gauche).
Les veines se jettent dans la veine cave inf :
- **veine rénale gauche** : est plus longue que la droite, av l'aorte, ar AMS.

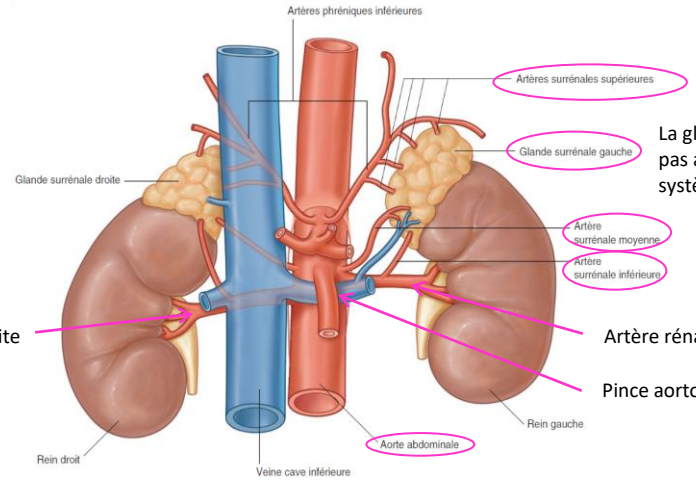

La glande surrénale n'appartient pas au système urinaire mais au système endocrine.

Les 3 zones de rétrécissement de l'uretère peuvent être bouchées. On peut alors faire une désobstruction par endoscopie de l'urètre jusque la vessie.

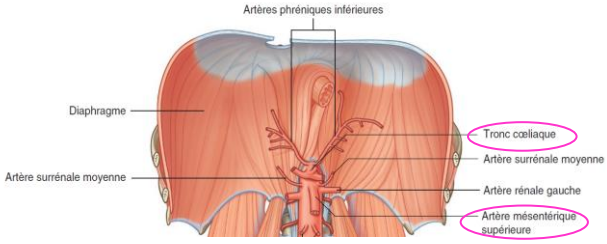

Uretère

Les 2 **uretères** sont des conduits musculo-membraneux[1] symétriques qui conduisent l'urine des pelvis rénaux à la vessie.

Il se compose de 3 portions :

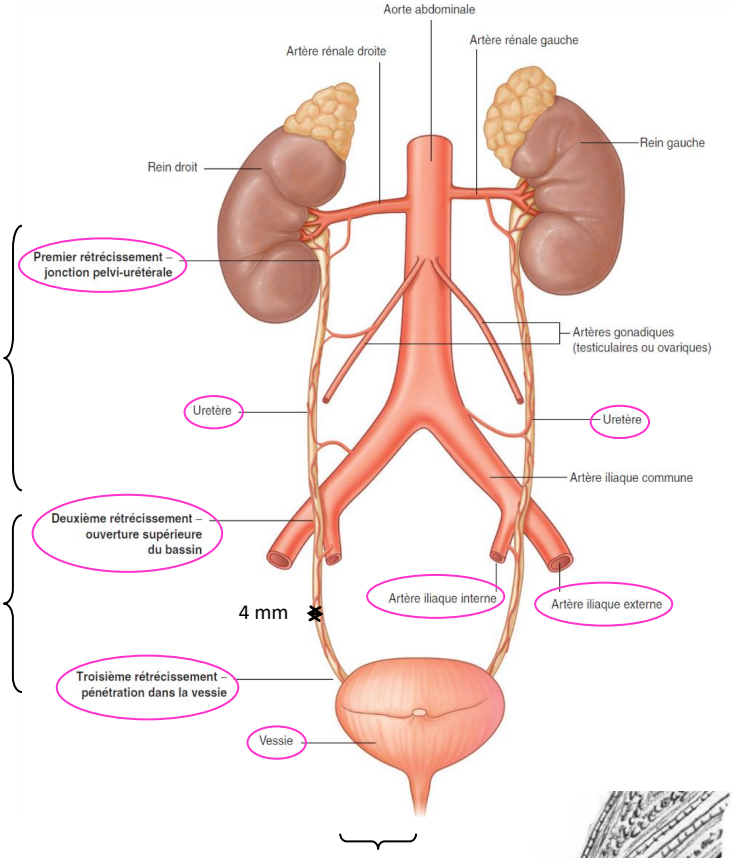

25 cm

Lombo-iliaque : L2, rétropéritonéale, au niveau des processus transverses des vertèbres lombales, passe entre les artères iliaques (ext D, com G).

Pelvien :

- première partie pariétale :
  - plaqué contre les muscles de la paroi pelvienne ;
  - trajet descendant courbe et concave av.
- seconde partie viscérale :
  - dirigée horizontalement vers l'av ;
  - croise de plexus hypogastrique inf (innervation des organes pelviens).

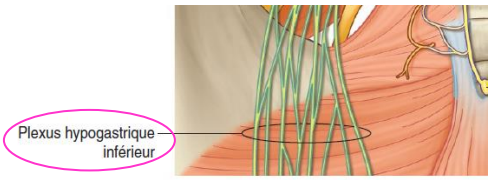

Intra-murale :

Les uretères s'abouchent dans le trigone vésical par les méats urétéraux.

Derniers centimètres, traversent la paroi vésicale en chicane anti-reflux[2] due à la l'augmentation de volume de la vessie.

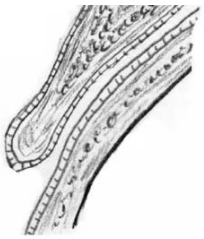

Vessie

La **vessie** est le réservoir de l'urine entre les mictions[3].

Vide, elle a une forme pyramidale et sous-pubienne.

Pleine[4], elle a une forme globuleuse et sur-pubienne. 350 à 500 mL.

La vessie comporte :

- **muqueuse urothéliale** : plissée lorsque la vessie est vide ;
- **muscle lisse** : appelée détrusor[5], permet l'extension volumétrique ;
- **adventice** : tissu conjonctif en périphérie.

Elle se poursuit en bas par l'**urètre** au niveau du col où est situé le muscle sphincter lisse (commande automatique par pression) et le muscle sphincter strié (commande volontaire).

Sur la face interne, le trigone vésical est situé entre les méats urétéraux et le méat urétral.

Le muscle a 3 couches : ext, moy, int.

Il a une capacité de déformation importante mais limitée[6].

La surface supérieure de la vessie est tapissée de péritoine, le muscle est extra péritonéal.

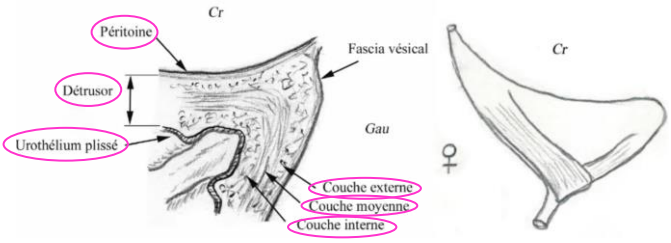

(1) Fait du péristaltisme.

(2) Un reflux urinaire dans l'uretère engendrerai une impossibilité d'écoulement de l'urine puis une pyélonéphrite (infections du haut appareil urinaire) puis une destruction du parenchyme rénal.

(3) La miction est la vidange complète de la vessie.

mictio, uriner

(4) Lors de l'examen clinique, lorsque la vessie est pleine, on entend une matité sus-pubienne à la percussion caractéristique d'un globe vésical en cas de rétention aiguë d'urine liée à une obstruction urétérale.

On peut alors effectuer un sondage urinaire ou un cathétérisme sus-pubien (consiste à mettre en place un drain dans la vessie à travers la peau de l'abdomen, pour permettre à l'urine de s'évacuer vers l'extérieur).

(5) detrusus, pousser de haut en bas

Le détrusor est la couche de muscle lisse située dans la paroi de la vessie.

(6) On parle de claquage vésical au-delà de 700 mL, il met plusieurs semaines à récupérer .

Autour du col vésical, se trouve un **sphincter lisse** puis du **sphincter strié** formée par l'épaississement des fibres musculaires concentriques du détrusor pour éviter l'incontinence.

Ou ouraque[1]

(1) L'ouraque est décrit comme un tube reliant le dôme vésical à l'ombilic

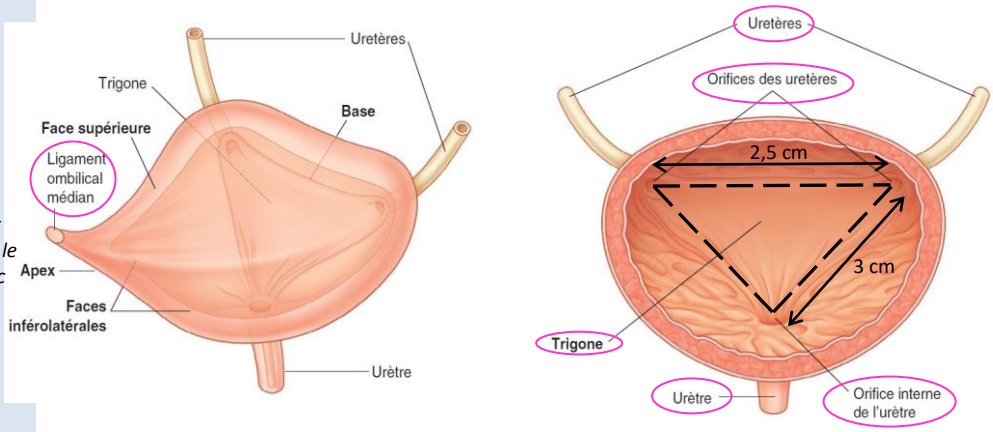

Ce trigone est inextensible.

Urètre

(2) Fait du péristaltisme.

L'**urètre** est un conduit musculo-membraneux[2] qui fait communiquer la vessie et l'extérieur.

Homme : urogénital, long, et se compose de 3 portions :

- **prostatique** : entouré de la prostate ;
- **membranacée** : entouré du sphincter strié ;
- **spongieux** : dans le corps spongieux, mobile.

Femme : urinaire, court[3] :

- **vertical** : traverse le périnée pour s'aboucher à la vulve.

Le périnée est un groupe de muscles en forme de losange qui entoure trois orifices : l'urètre, le vagin et l'anus. C'est un trampoline[4] élastique qui va diminuer les pressions abdominales.

(3) Ce qui engendre des cystites (infections urinaires basses) plus fréquentes chez la femme.

kustis, vessie.

Chez l'homme elles sont dues à une IST, ou a une prostatite (infection du parenchyme prostatique) et sont donc plus graves.

(4) Un défaut d'élasticité peut engendrer une cystocèle (descente des organes qui peuvent être visible au niveau vulvaire).

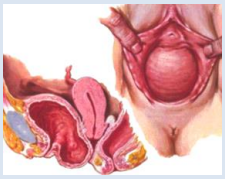

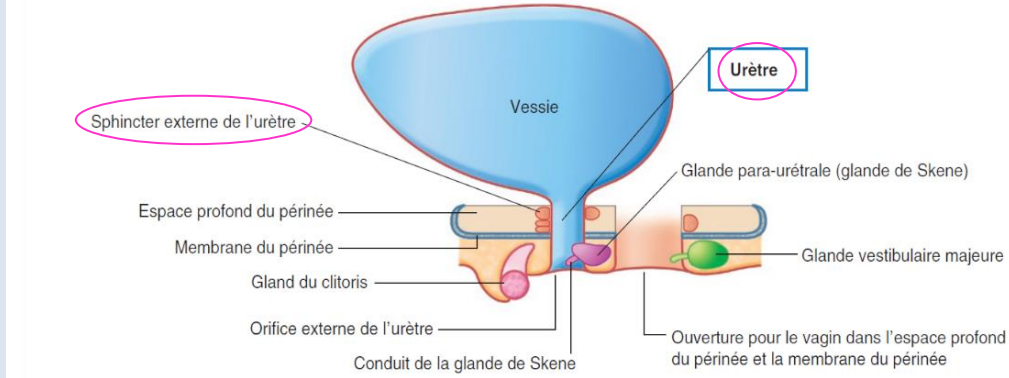

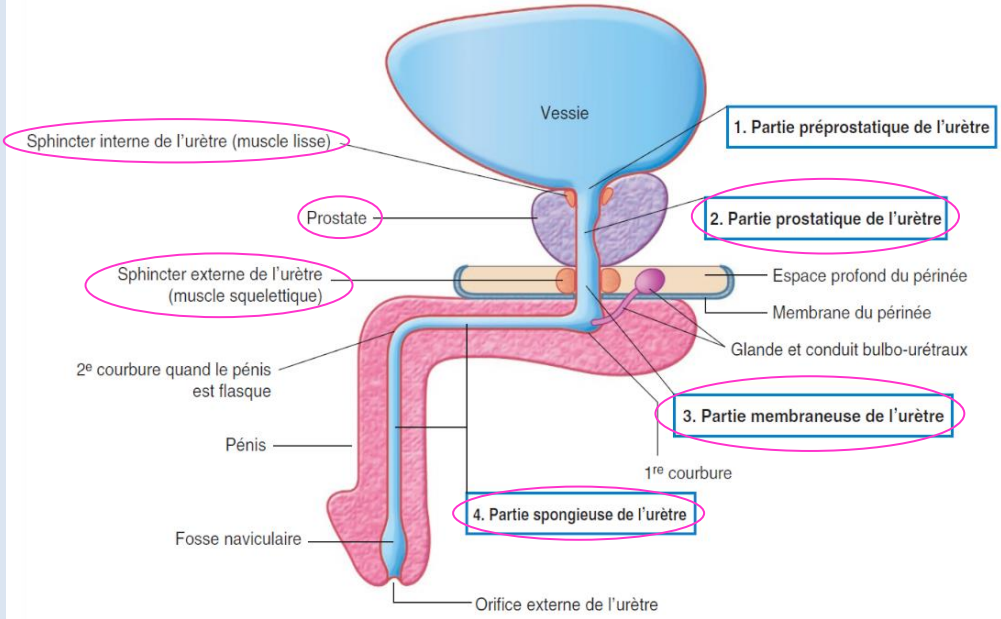

6.3 Appareil génital

L'**appareil génital** est l'organe de la **reproduction** et de la **copulation.**
Il est différent pour les hommes et les femmes.

Il est situé :

- homme : **externe**, dans le pelvis en dessous du péritoine ;
- femme : **interne**, dans l'abdomen en arrière du péritoine.

Homme

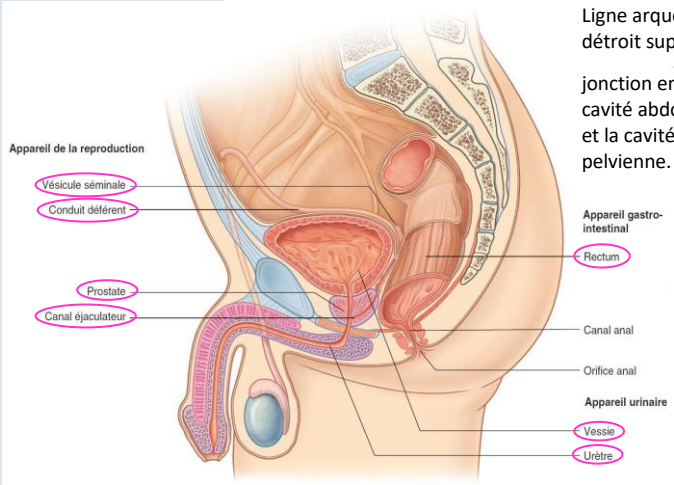

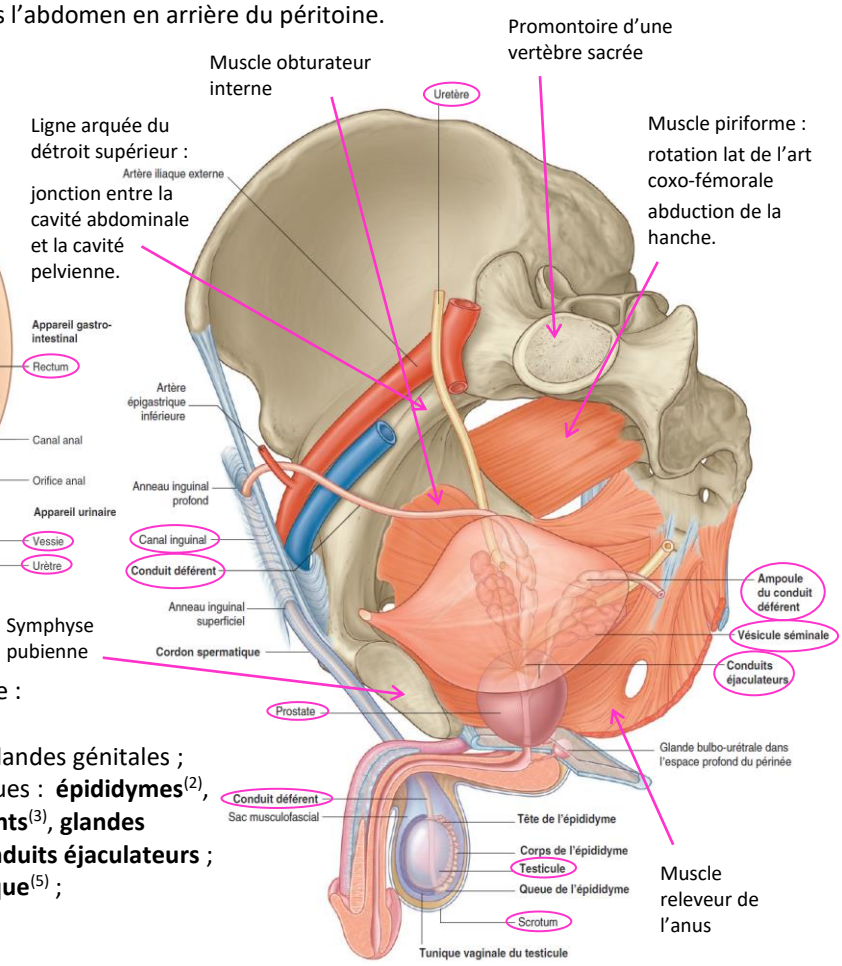

L'appareil génital se compose :

- homme :
  - 2 **testicules**[1] : glandes génitales ;
  - voies spermatiques : **épididymes**[2], **conduits déférents**[3], **glandes séminales**[4], **conduits éjaculateurs** ;
  - **glande prostatique**[5] ;
  - **pénis**[6] ;
  - **scrotum**[7].

Chez l'homme, le **muscle crémaster**[8] a pour fonction la rétraction du testicule dans le scrotum. Il est testé à l'examen clinique par le **réflexe crémastérien**, l'ascension du testicule. Il est innervé par le rameau génital du nerf génitofémoral (L1), la sensibilité périnéale est assurée par les racines sacrées (S2-S4). On peut mettre en évidence une lésion neurologique par l'absence de ce réflexe.
Le muscle superficiel est le **muscle dartos**[9] assure l'aspect plissé de la paroi du scrotum par contraction. Elle a une sensibilité thermique importante pour assurer les 32°C.

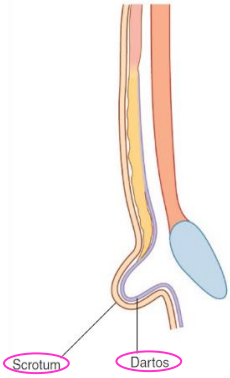

Testicule

Les 2 **testicules** sont les **gonades**[10] qui produisent les **spermatozoïdes** et des hormones sexuelles (androgène, hormone mâle).

Ils ont une forme ovoïde, sont dans le scrotum et sont séparés par une cloison scrotale.
Testicules et l'épididymes sont recouverts par la **séreuse vaginale** et fixés au scrotum par le ligament fibreux **gubernaculum testis**[11].
Le parenchyme est entouré d'une couche fibreuse périphérique, l'**albuginée**[12].
Les **tubules séminifères** situées dans les **lobules** se dirigent vers l'**épididyme** (hau ar, maturation et de stockage des spermatozoïdes, tête, corps, queue) puis vers le **conduit déférent**.

(1) testus, témoin

(2) epí, sur

dídumos, double testicule

(3) Qui conduit vers l'extérieur.

(4) semen, semence

(5) prostátēs, qui se tient devant

(6) pendeo, être pendu

(7) scortum, peau

(8) kremastêr, suspenseur

(9) dartos, membrane qu'il faut dépouiller

Enveloppe des testicules située au-dessous de la peau du scrotum, à laquelle elle adhère intimement.

(10) gonê, semence

(11) Ou ligament scrota.

gubernaculum, gouvernail

Testis, testicule

(12) albus, blanc

Qui a une couleur blanche.

(1) inguen, aine

Partie du corps entre le haut de la cuisse et le bas-ventre.



La cavité vaginale est remplie de liquide. L'hydrocèle est l'augmentation de liquide dans cette cavité.

koilos, creux

hydro, eau

Il peut exister une perméabilité du conduit péritonéo-vaginal qui peut induire des hernies des organes intrapéritonéaux dans la cavité scrotal.

Une hernie est la présence d'un orifice anormal au niveau de la paroi abdominale, dans lequel s'engage le péritoine, formant un sac qui peut contenir l'intestin.

Le conduit déférent transporte les spermatozoïdes, sa portion pelvienne remonte vers le **canal inguinal**(1) dans le cordon spermatique puis longe lat la vessie puis descend en ar de la vessie et au-dessus de l'uretère. Sa dernière portion forme une **ampoule déférentielle**.

Il rejoint le canal excréteur de la **glandes séminales** (vésicule séminale) pour former les **conduits éjaculateurs** puis le **canal éjaculateur**. Il y a un conduit commun pour les voies urinaires et génitales.

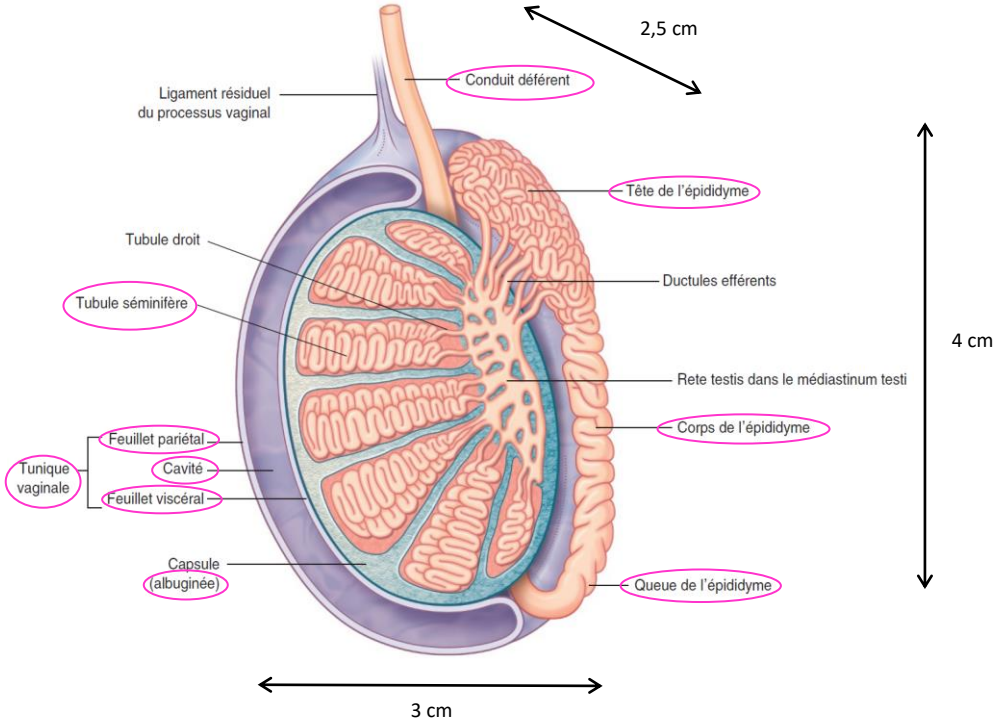

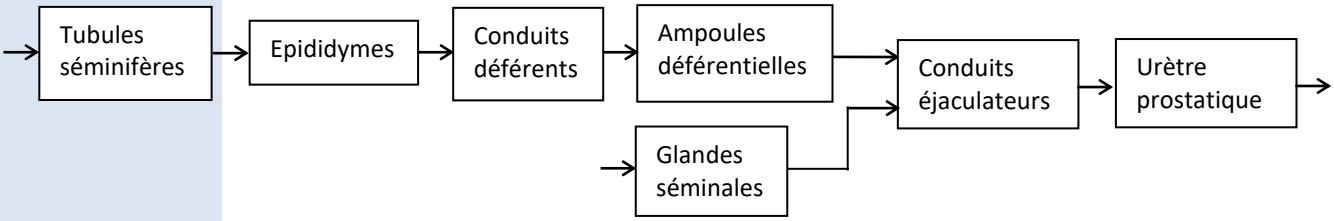

Vésicules séminales

(2) Forme de sac.

Les **vésicules séminales** sont 2 glandes sacculaires(2) symétriques. Elles contribuent à la formation du sperme, et sont postérieures à la vessie.

Prostate

(3) prostátēs, qui se tient devant

L'examen clinique de la prostate est systématique pour l'homme après 55 ans pour détecter le cancer de la prostate.

La **prostate**(3) est une glande impaire qui sécrète la majeure partie du **plasma spermatique** (60%).

Elle a une forme de châtaigne et est située sous le col vésical.

Elle est traversée par :

- conduits éjaculateurs ;
- urètre prostatique.

Il se compose :

- isthme antérieur ;
- lobe moyen ;
- 2 lobes latéraux.

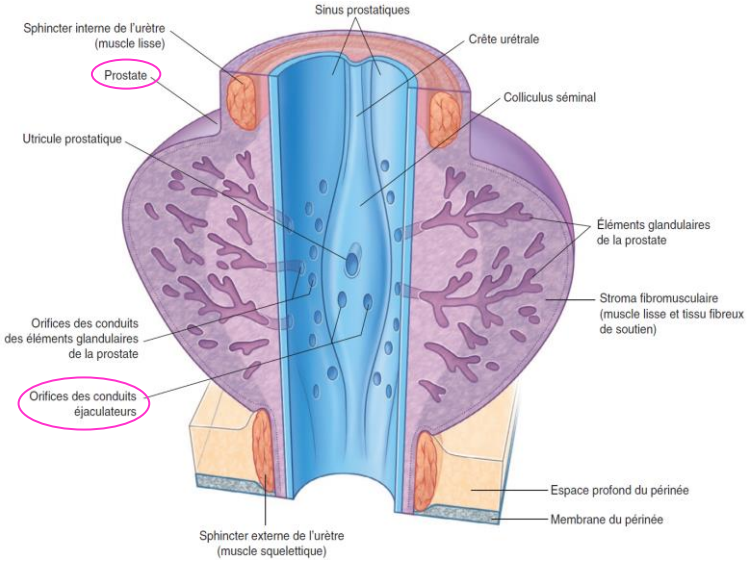

Pénis

Le **pénis** est l'organe de la **miction** et de la **copulation**.

Il se compose de 2 parties :

- **périnéale** (ou racine fixe) ;
- **corps** : libre et mobile :
  - corps spongieux (entoure l'urètre) : extrémité gland et prépuce ;
  - 2 corps caverneux.

Vascularisé par l'**artère testiculaire droite** et **gauche** (pédicule testiculaire) issu de l'aorte abdominale (L2) et des branches épididymaires.

Drainé par la **veine testiculaire droite** direct dans la veine cave inférieure et **gauche** indirect[1] dans la veine rénale gauche.

Le conduit déférent est vascularisé par la **branche iliaque externe**.

(1) En cas de cancer testiculaire, on peut avoir des migrations des cellules cancéreuses par les voies lymphatiques qui suivent les veines. Le curage (extraction) ganglionnaire doit être effectué jusque les nœuds lymphatiques rénaux.

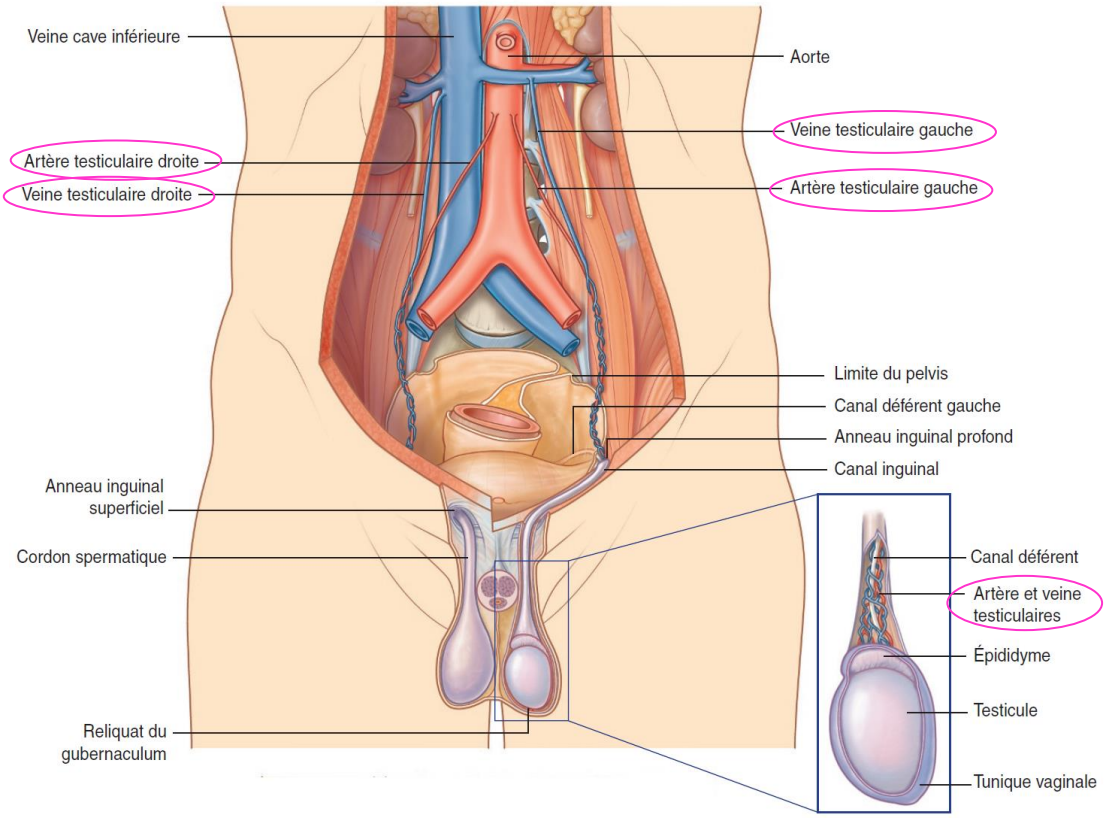

Le drainage lymphatique remonte en région aortique en L1 pour le testicule et en région iliaque pour les enveloppes.

Femme

L'appareil génital se compose :

- Femme :
  - 2 **ovaires**[2] : glandes génitales ;
  - 2 **trompes** : conduits excréteurs ;
  - **utérus**[3] : organe creux destiné à recueillir l'œuf ;
  - **vagin**[4] ;
  - **vulve**.

(2) ovarius, œuf

(3) utérus, ventre, matrice

(4) vagina, étui, enveloppe

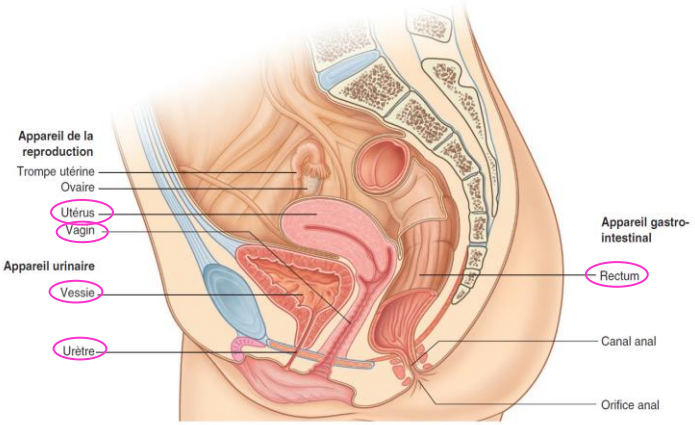

Ovaire

Les 2 **ovaires** sont les **gonades** qui produisent les **ovules** et des hormones sexuelles.

Ils ont une forme ovoïde, sont situés dans la cavité péritonéale contre la paroi pelvienne.
Le parenchyme se compose :

- **médulla**[1] : riche en vaisseaux ;
- **cortex**[2] : où murissent les follicules ovariques.

Les ovaires sont maintenus par les replis péritonéaux qui forment le mésovarium[3].
Le péritoine ne recouvre pas la totalité de l'**ovaire** : une partie est **intrapéritonéale**.

(1) medius, milieu

(2) cortex, enveloppe

(3) mésos, milieu varus, séparé

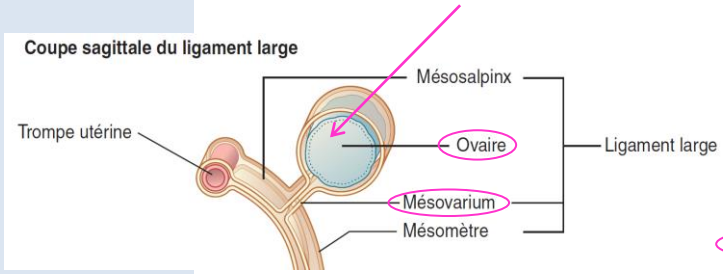

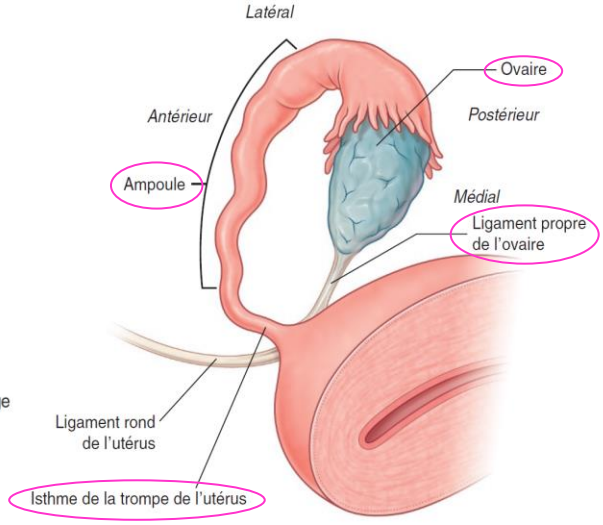

L'ovaire est vascularisé par le pédicule ovarique issu de l'aorte abdominale L2. Les branches terminales du pédicule utérin viennent de l'iliaque interne. L'**artère utérine** a un grand calibre, et apporte la vascularisation fœtale au cours de la gestation.

Drainé par la **veine ovarique droite** directement dans la veine cave inférieure et **gauche** indirectement dans la veine rénale gauche.

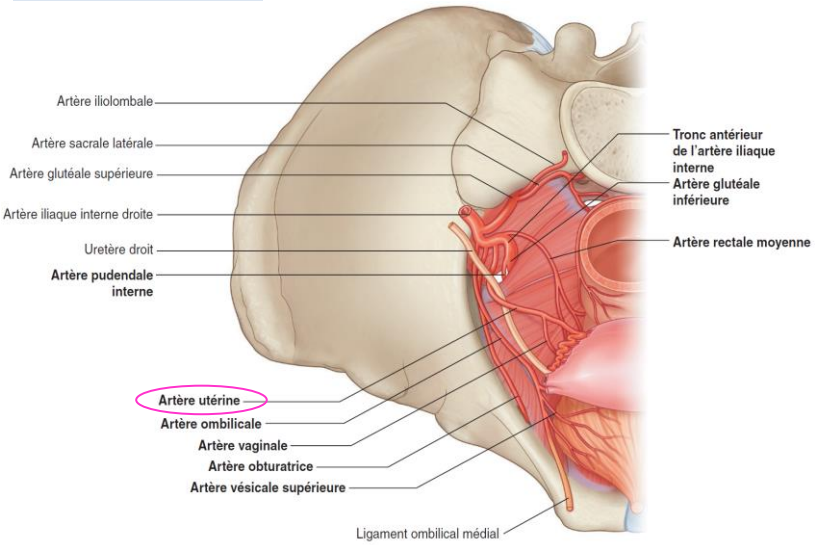

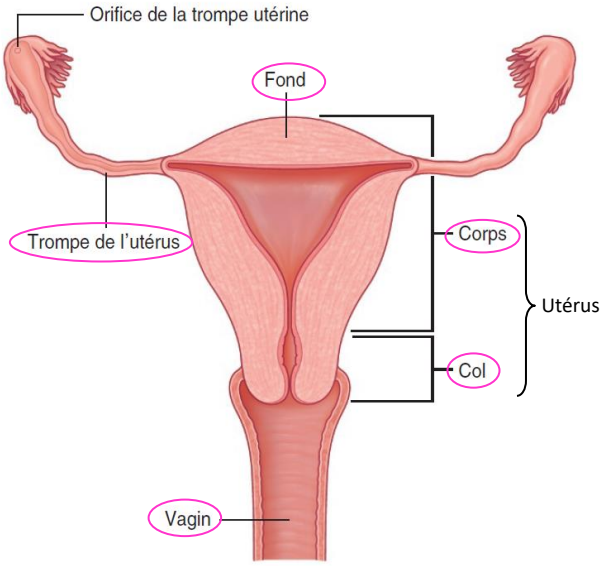

Utérus

L'**utérus** est l'organe de la **gestation** car le lieu de la nidation.

Il a une forme creuse, conique tronqué.
Il est fixé au vagin, angle **antéflexion**[2] entre le corps et le col.
Il est situé au-dessus de la vessie et du vagin.
Il comporte 3 parties :

- **corps** : sous l'abouchement des trompes ;
- **isthme** : zone rétrécie entre le corps et le col ;
- **col** : partie basse de l'utérus.

Pendant la grossesse, le fond de l'utérus, devient palpable et remonte vers l'ombilic[3].

(2) Situation anatomique normale du corps utérin, dont l'axe forme avec l'axe du col utérin un angle ouvert en bas et en avant de 120°.

(3) Nombril.

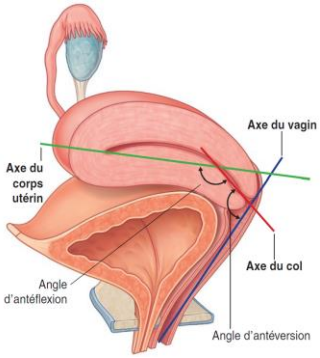

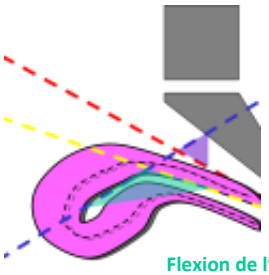

Version de l'utérus :
angle entre le **corps de l'utérus**
et la **ligne ombilico-coccygienne**

Flexion de l'utérus :
angle entre le **corps de l'utérus**
et le **col de l'utérus**

Antéversion Antéflexion	Rétroversion Antéflexion	Antéversion Rétroflexion	Rétroversion Rétroflextion
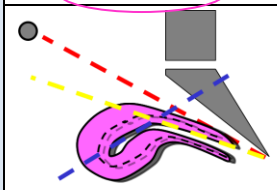	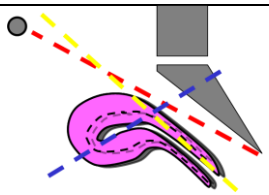	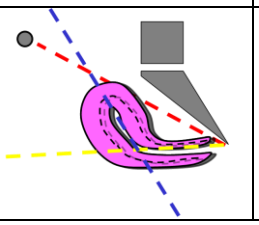	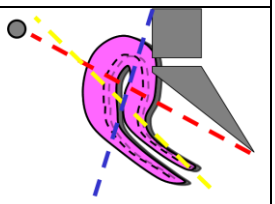

Sa structure est :

- **muqueuse** ou endomètre : paroi interne, responsable des cycles menstruels ;
- **musculeuse** ou myomètre : variation de volume, contraction ;
- **séreuse** ou périmétrium : recouverte en partie par le péritoine pariétal.

Trompes

Les **trompes**[1] sont des conduits **musculo membraneux** qui relient les ovaires à l'utérus.

Elles se composent de 4 segments :

- **infundibulum**[2] : s'ouvre dans la cavité péritonéale en regard de l'ovaire avec des **franges**. Le pavillon récupère l'ovocyte au moment de l'ovulation ;
- **ampoule** : tubaire[2], **siège de la fécondation** ;
- **isthme** : rigide, rétrécissement ;
- **portion utérine** ou myométrial : dans l'épaisseur du myomètre, abouchement de la trompe à l'utérus.

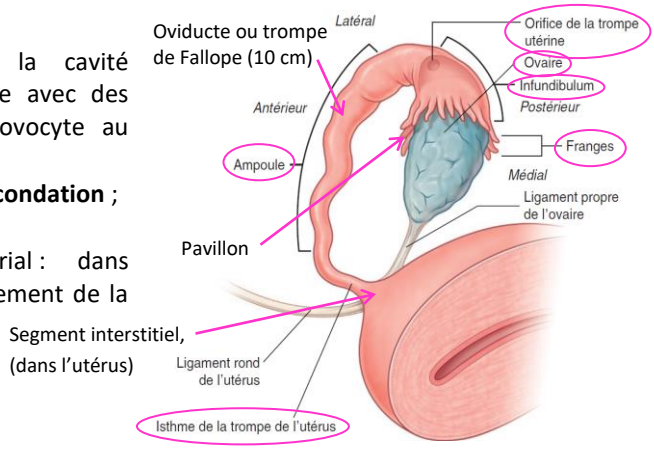

(1) On peut avoir des grossesses extra-utérines au niveau de la trompe avec des risques de stérilité par atteinte de la perméabilité de cette trompe.

(2) fundo, verser

Entonnoir.

(3) tuba, trompe

Vagin

Le **vagin** est l'organe interne de la **copulation**. C'est un conduit musculomembraneux élastique.

Il s'insère sur le col de l'utérus[3] (plus hau en ar que en av), forme des culs de sac utéro-vaginaux au fornix vaginal.
Son extrémité inf s'abouche dans le périnée à la vulve.

(3) Au niveau du col de l'utérus, l'épithélium est différent de l'endothélium utérin. C'est le lieu des cancers du col de l'utérus, examinable au spéculum pour visualiser le col utérin et faire des prélèvements à la recherche du papillomavirus par ex.

fornix, voûte

Vulve

Le **vagin** est l'organe externe de la **copulation**.

Il a une forme de fente ovoïde antéropostérieure, limitée :

- lat : **grandes** et les **petites lèvres** ;
- av : **clitoris**, corps érectile.

Entre les petites lèvres se trouve le vestibule vaginal et en av le vestibule urétral.

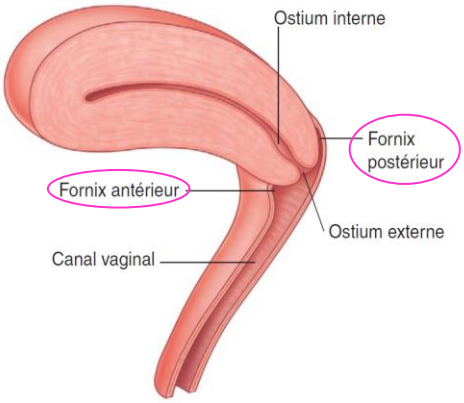

7 Membres

Pour décrire les membres : on part du système osseux, puis les articulations, puis les pédicules vasculo-nerveux.

Exemple :

Quand on fait un transfert musculaire pour corriger des séquelles d'hémiplégie[1], il est important de connaitre la situation des pédicules. Si on arrache la vascularisation, il y a nécrose.
Si on arrache les nerfs, on perd le mouvement.

La technique des lambeaux consiste à déplacer un tissu (peau ou du muscle), avec sa vascularisation et son innervation. Cette technique est complètement différente d'une greffe, qui n'apporte pas de vaisseaux sanguins et qui ne survit qu'aux dépends du tissu sur lequel elle est implantée.

(1) Paralysie partielle
plêgê, relatif à une paralysie.

> Le coude n'est pas le genou du membre supérieur, ils n'ont pas la même fonction et la même structure. Même s'ils ont des développements similaires.

> Les **membres** ont une organisation **longitudinale** : muscles, nerfs, vaisseaux.
> On appelle **ceinture** ce qui relie le membre au thorax.

7.1 Membre supérieur

> Le **membre supérieur**, ou membre thoracique, a pour fonction la **préhension** et le **toucher**.
> L'**épaule** sert à positionner le membre supérieur.
> Le **coude** sert à ajuster la distance.
> La main sert à la **préhension** et au **toucher**.

Epaule

Os :

La **ceinture scapulaire** est une ceinture **ouverte** suspendue formée par :

- **2 clavicules**[1] : en avant, os long 15 cm, sépare le cou et le thorax ;
- **2 scapulas**[2] : en arrière, os plat triangulaire, côtes 2-8.

(1) Tout le bras n'est relié que par une surface acromioclaviculaire de 1 cm². Mais il y a des haubans musculaires.
(2) scapula, épaule
Abusivement appelée omoplate.

Articulations :

Il y a 5 articulations, dont 3 diarthroses :

- artic med **sterno-clavivulaire** (sellaire) : avec le sternum ;
- artic lat **acromio-claviculaire** (plane) : avec la scapula, bourse sous acromiale ;
- artic lat **scapulo-humérale** (sphéroïde) : cavité glénoïdale, capsule et ligaments, amplitude 180°.

et dont 2 espaces de glissement :

- artic lat **inter-serrato-scapulaire**[3] ;
- artic lat **inter-serrato-thoracique**.

(3) Muscle grand dentelé serratus major.
serrato, serratus, en forme de scie

Lubrification : bourse sous acromiale.

Muscle : innervés par le plexus brachial, sauf le trapèze par le nerf accessoire.

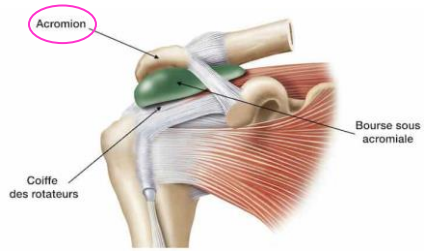

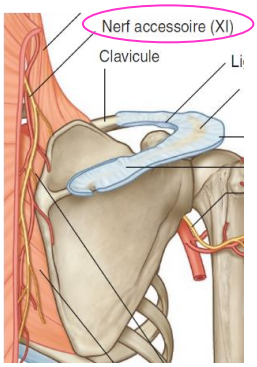

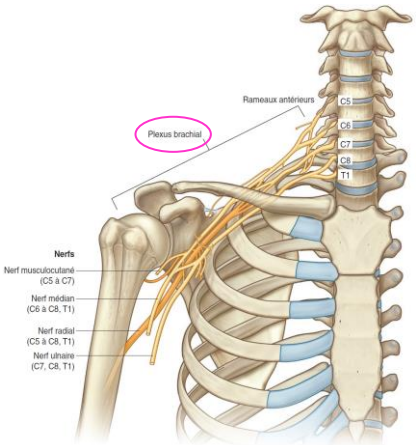

glène, cavité

coracoïde, en forme de bec de corbeau

ákros, pointu

ômos, épaule

acromion, pointe de l'épaule

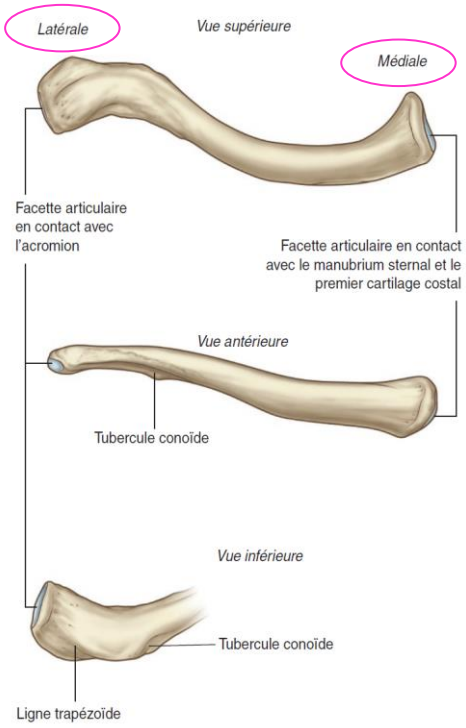

Figure 7.20. Clavicule droite.

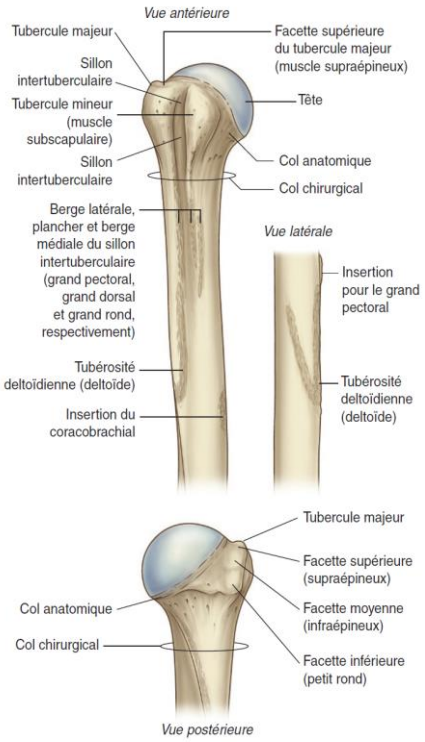

Figure 7.22. Partie proximale d'un humérus droit.

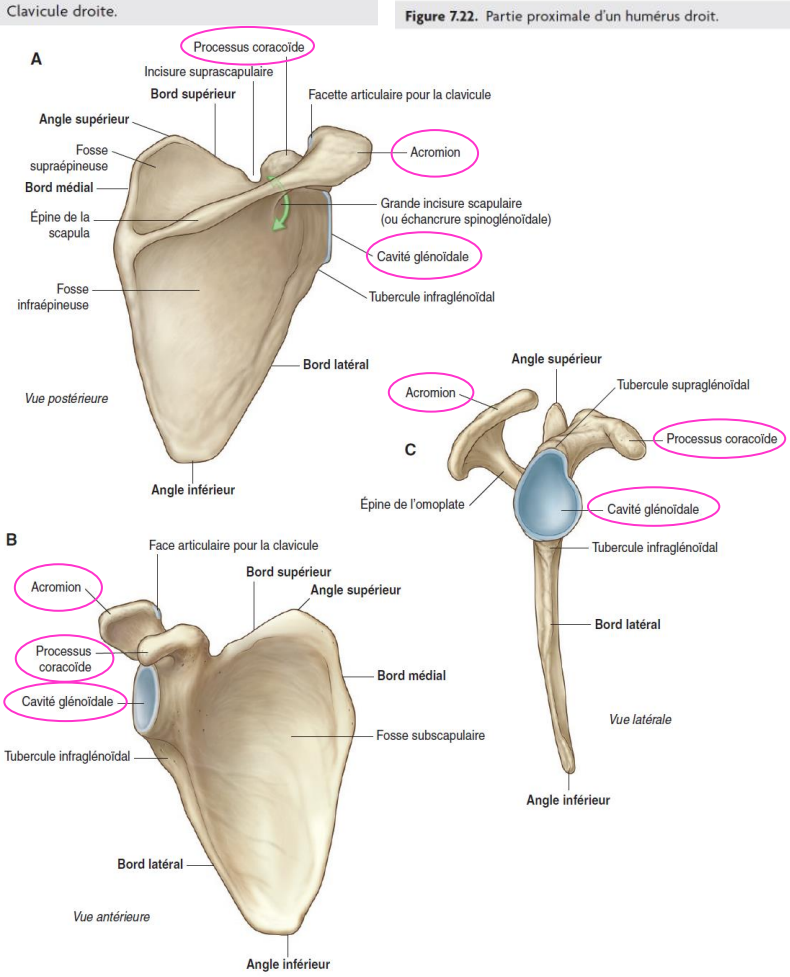

Figure 7.21. Scapula. **A.** Vue postérieure d'une scapula droite. **B.** Vue antérieure de la face postérieure. **C.** Vue latérale.

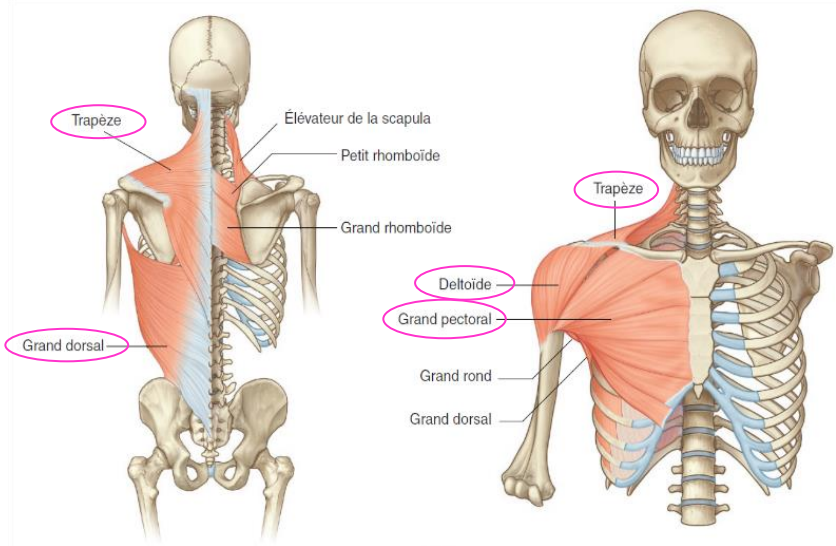

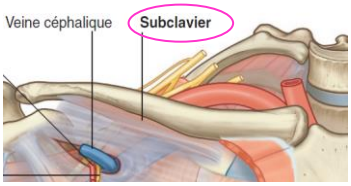

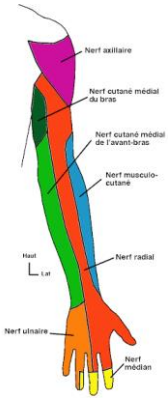

Bras

Os :

- **humérus** : os long à 2 épiphyses.

Muscle :

2 loges musculaires :

- antérieure : biceps brachial, coraco-brachial, brachial (nerf musculo-cutané) ;
- postérieure : triceps (nerf radial).

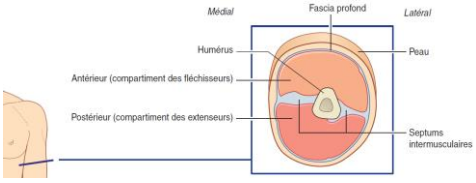

Coude

Articulation :

- artic **coude huméro-ulnaire** (complexe car 3 articulations dans la capsule : **huméro-ulnaire : ginglyme**, **huméro-radiale : sphéroïde**, **radio-ulnaire-proximale : trochoïde**).

Avant-bras

Os :

- **radius** lat ;
- **ulna** med, séparé par une membrane interosseuse.

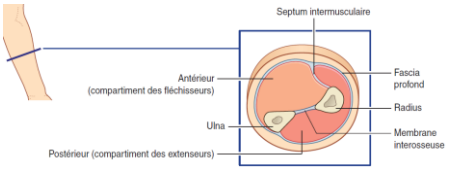

Muscle :

20 muscles dans 3 loges : antérieure, latérale et postérieure :

- loge antérieure : 8 muscles (nerf médian) fléchisseurs de la main, des doigts et pronateurs ;
- loge latérale : 4 muscles (nerf radial) extenseurs de la main et supinateurs ;
- loge postérieure : 8 muscles (nerf radial) extenseurs de la main et des doigts.

Poignet

Articulation :

- artic prox **radio-carpienne** (ellipsoïde) ;
- artic dist **médio-carpienne**.

Main

Os :

- **phalanges**[1] (doigts) : 2 os pour le pouce, 3 pour les doigts ;
- **métacarpe** : 5 os métacarpiens long, numérotés de lat vers med ;
- **carpe** : 8 os courts, 2 rangés, face dorsale convexe, face palmaire concave, ce qui aide à la préhension.

(1) phalanx corps d'infanterie en rangs serrés

Muscle :

- face dorsale est tendineuse ;
- face palmaire musculaire avec 3 loges :
  - loge latérale (**éminence thénar**[2]) : 4 muscles au pouce ;
  - loge moyenne : muscles interosseux palmaires, dorsaux et muscles lombricaux ;
  - loge médiale (**éminence hypothénar**) : 4 muscles à l'auriculaire.

(2) thénar, paume

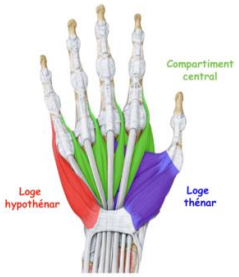

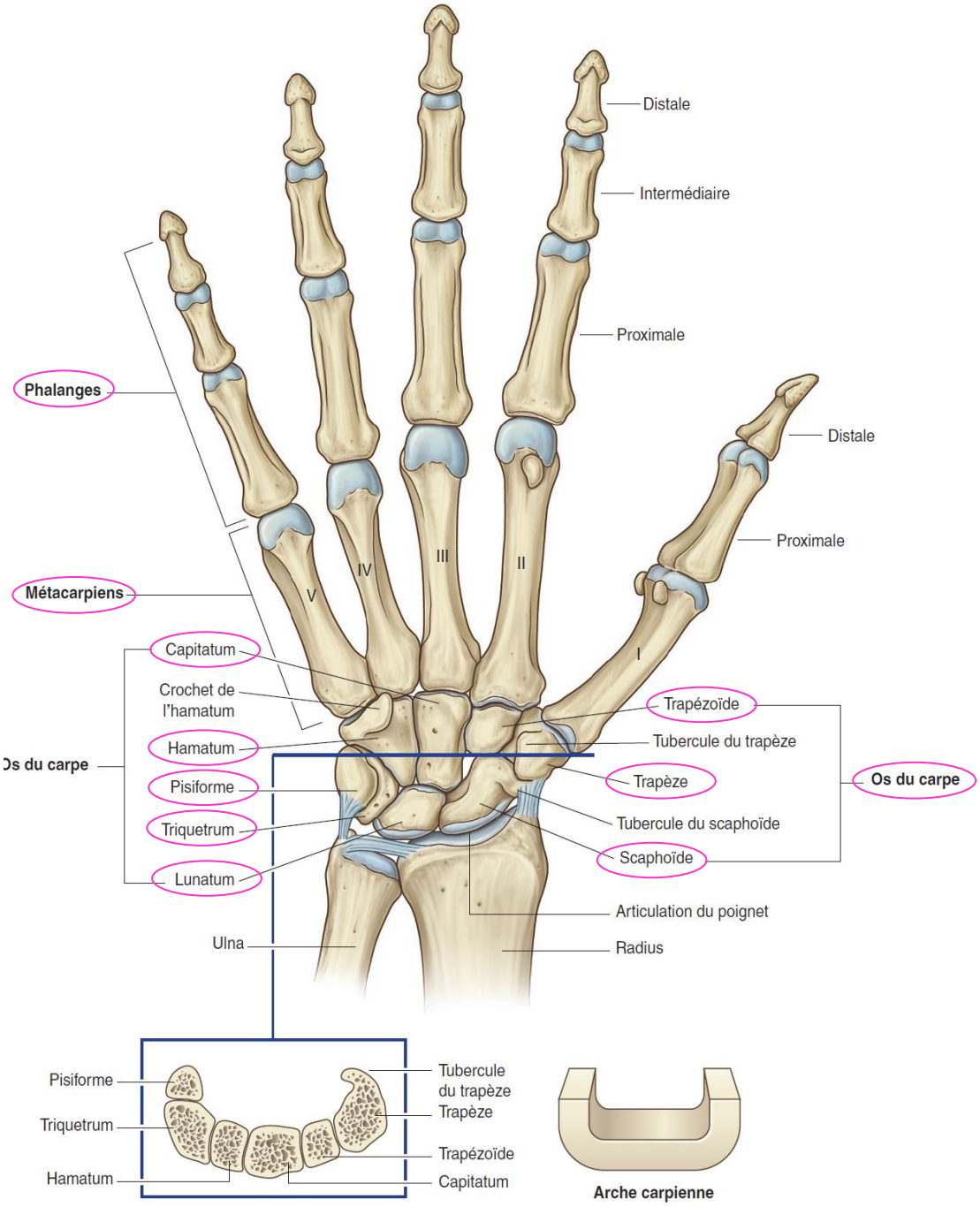

*Moyen mnémotechnique : **S**ert **L**a **T**aPette et **T**ais-**T**oi **C**o**C**H**H**onne*

***S**ome **L**overs **T**ry **P**osition **T**hat **T**hey **C**a**n**'t **H**a**n**dle*

Scaphoïde, Lunatum, Triquetrum, Pisiforme, Trapèze, Trapézoïde, Capitatum et Hamatum

7.2 Membre inférieur

Le **membre inférieur**, ou membre pelvien, a pour fonction la **marche** et la **stabilité**.

Hanche

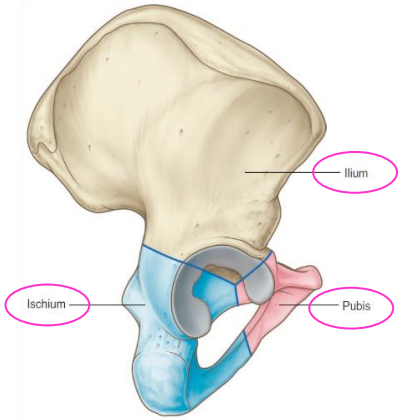

Os :

La **ceinture pelvienne**[1] est une ceinture **fermée** formée par :

- **os coxal** : os plat en forme d'hélice à 2 filets, 3 parties soudées : ilium, ischium, pubis[2] ;
- **sacrum** : vertèbres soudées, coin entre les 2 os coxaux.

Articulations :

Il y a 3 articulations : 2 diarthroses et 1 amphiarthrose :

- articulation **coxo-fémorale** (sphéroïde) : surface articulaire acétabulum[3] en contact avec la tête du fémur, labrum acétabulaire (fibrocartilagineux) ;
- articulation **sacro-iliaque** (sellaire) : S1, S2, S3 ;
- articulation **symphyse pubienne** : controlatéral[4], disque inter-pubien.

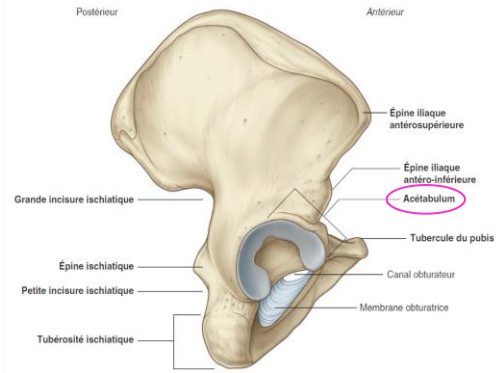

Muscle :

- antérieur : fléchisseurs de la cuisse (nerf plexus lombaire) ;
- postérieur : 3 glutéaux extenseurs de la cuisse (nerf plexus sacré), 6 muscles pelvi-trochantériens.

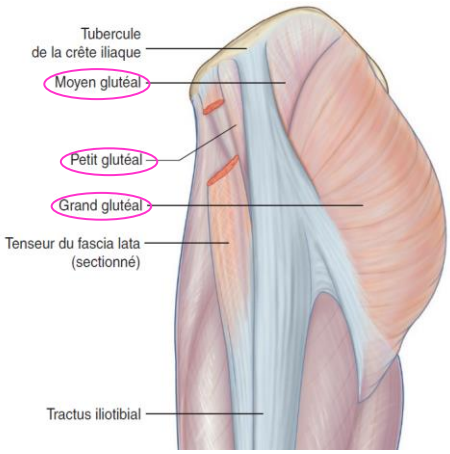

Cuisse

Os :

- **fémur** : os long (45 cm) ;

Muscle :

3 loges musculaires :

- antérieure : quadriceps innervé par le nerf ;
- médiale : adducteurs (nerf obturateur, plexus lombaire) ;
- postérieure : ischio-jambier (nerf ischiatique, plexus sacré) fléchisseur de la jambe extenseur de la cuisse.

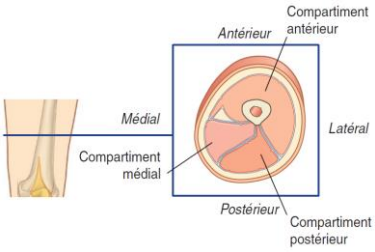

Genou

Os :

- **patella**[5] : os court sésamoïde (dans l'épaisseur du tendon du quadriceps fémoral), triangulaire, antérieur, au niveau de la trochlée du fémur, guide l'appareil extenseur.

Articulations :

Capsule synoviale complexe

- artic **fémoro-tibiale** (bicondylaire cad 2 ellipsoïdes[6]) : avec des ménisques ;
- artic **fémoro-patellaire** (ginglyme).

(1) pelvis, bassin, chaudron

Le pelvis est l'os coxal et le sacrum.

(2) coxale, ceinture

ilium, flanc

isichim, hanche

pubis, poil

On s'assoit sur l'ischium.

(3) acetabulum, coupe à vinaigre

(4) Situé du côté opposé.

Cette articulation encaisse les contraintes transverses de la ceinture.

Les 2 autres articulations, encaissent les descentes de charges verticales.

Le sacrum est soumis à 2 forces opposées dans un plan horizontal, et à 3 forces concourantes dans un plan vertical.

(5) paella, poêle

(6) La liaison équivalente entre 2 sphériques à doigt en parallèle est donc une liaison pivot.

Jambe

Os :

- **tibia** lat : os long, malléole[1] tibiale à l'extrémité ;
- **fibula** med : os long, malléole fibulaire à l'extrémité.

Muscle :

3 loges musculaires :

- antérieure : extenseur du pied, fléchisseur des orteils (nerf fibulaire profond) ;
- latérale : 2 muscles fibulaires long et court, éversion et stabilité (nerf fibulaire superficiel) ;
- postérieure (mollet) : fléchisseur du pied, extenseur des orteils (nerf tibial).

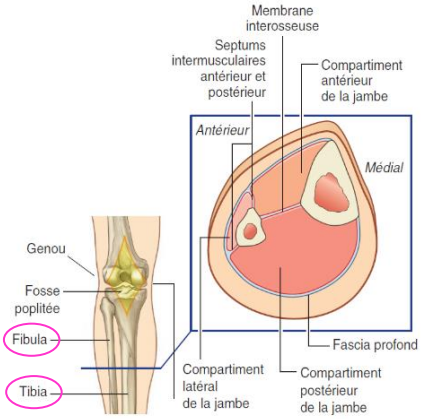

Articulations :

- articulation **tibio-fibulaire** : aux 2 extrémités.

Cheville

Articulations :

- articulation **talo-crural**[2] (ginglyme) : synoviale.

Pied

Os :

- **phalanges** (orteils) : 2 os pour le polex (gros orteil), 3 pour les doigts ;
- **métatarse** : 5 os long, numéroté de med vers lat[3] ;
- **tarse** : 7 os[4] courts, 2 rangées.

Muscle :

- face dorsale est tendineuse ;
- face palmaire musculaire avec 3 loges :
  - loge médiale (annexée à l'Hallux[5]) ;
  - loge moyenne : muscles interosseux et muscles lombricaux ;
  - loge latérale (5e orteil).

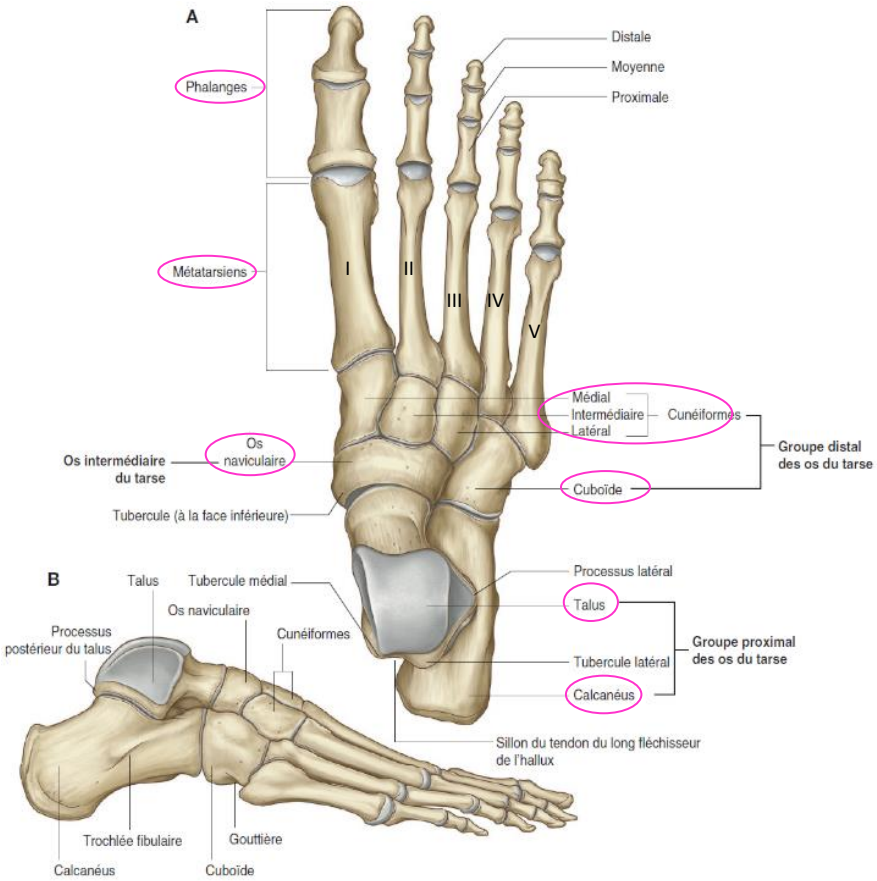

(1) malleolus, maillet, petit marteau

(2) talus, talon

crural, cuisse

(3) Dans la main et dans le pied, le premier numéro est donc le pouce et le polex.

(4) Sous Le Temps Pluvieux, Tintin Titille le CAPITAine Haddock.

***S**caphoïde, **L**unatum, **T**riquetum, **P**isiforme, **T**rapèze, **T**rapèzoïde, **Capita**tum, **Ha**matum*

(5) allus, gros orteil

8 Tête et cou

La **partie supérieure du corps**, répartie en 3 grandes régions :
- **face** ;
- **région cervicale antérieure** ou gorge ;
- **région cervicale postérieure** ou nuque.

8.1 Tête

Face

La **face** est essentiellement formée par 4 cavités :
- **2 orbites** : parois osseuses qui contiennent le **bulbe** de l'œil, organes récepteurs sensoriels de la vision ;
- **cavité nasale** : qui est le premier élément de l'appareil respiratoire ;
- **cavité orale** : qui est le premier élément de l'appareil digestif.

Orbite

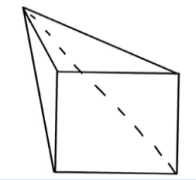

(1) Sphénoïde, en forme de coin.

(2) Lacrymo, relatif aux larmes.

L'orbite peut être modélisé comme une pyramide à base carrée donc l'axe est oblique dorsalement et médialement.
- paroi **supérieure** (toit de l'orbite) :
  - **os frontal** av ;
  - **petite aile de l'os sphénoïdal**(1) ar ;
  - au niveau de son angle antérolatéral se trouve la fosse lacrymale dans laquelle vient se loger la **glande lacrymale**(2) (hau et dehors, dans l'orbite).

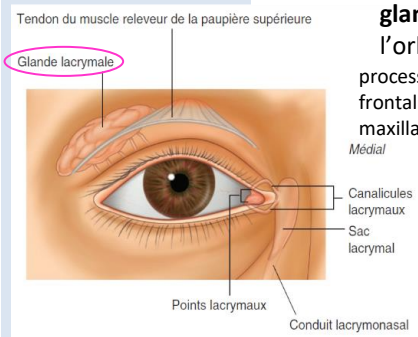

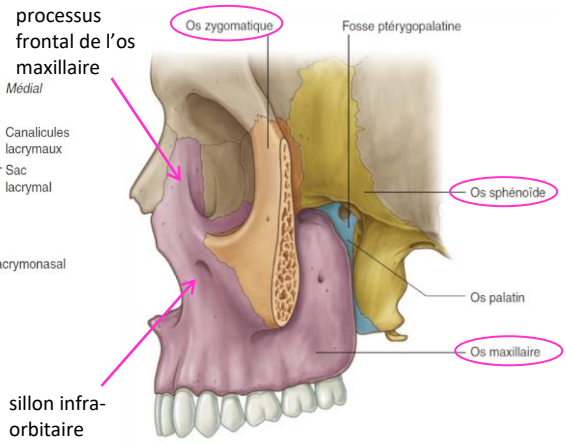

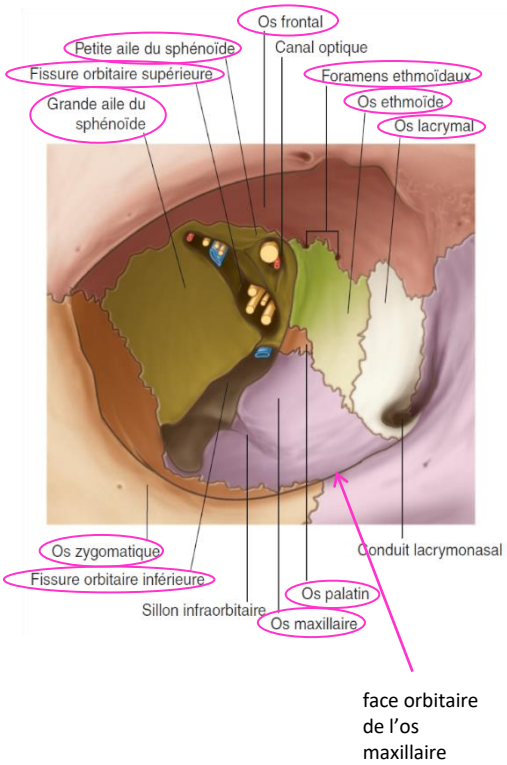

(3) maxilaire, maxillaris mâchoire

(4) ethmoïde, éthmoeidés, pareil à un tamis

(5) Un coup de poing peut entraîner une fracture du plancher de l'orbite et peut bloquer l'œil vers le bas car un muscle oculomoteur peut descendre dans cette fracture et dans le sinus maxillaire.

(6) zúgōma, joint

C'est l'os qu'on se casse avec un coup de poing.

(7) Palatin, relatif au palais.

(8) Par lequel passe un nerf, une artère et une veine infra-orbitaire.

- paroi **médiale** : mince, verticale, parasagittale :
  - **processus frontal de l'os maxillaire**(3) ;
  - **os lacrymal, ethmoïde**(4), **face latérale du corps de l'os sphénoïdal** ;
  - au niveau de l'angle supéro-interne, au bord sup de l'ethmoïde, se trouvent **2 foramens ethmoïdaux** ant et post qui laissent passer les vaisseaux et les **nerfs** homonymes.
- paroi **inférieure** (plancher de l'orbite) : très fine et fragile(5) :
  - **os zygomatique**(6) latéralement ;
  - **face orbitaire de l'os maxillaire** médialement ;
  - **processus orbitaire de l'os palatin**(7) au niveau de son extrémité postérieure ;
  - cette paroi est creusée par le **sillon infra-orbitaire**(8).
- paroi latérale :
  - **os zygomatique** av ;
  - **grande aile de l'os sphénoïdal** ar.

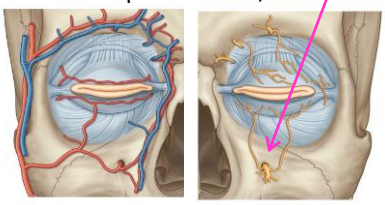

- 2 fissures creusent cette paroi pour le passage des nerfs :
  - **fissure orbitaire supérieure** à l'angle supéromédial ;
  - **fissure orbitaire inférieure** à l'angle inférolatéral.

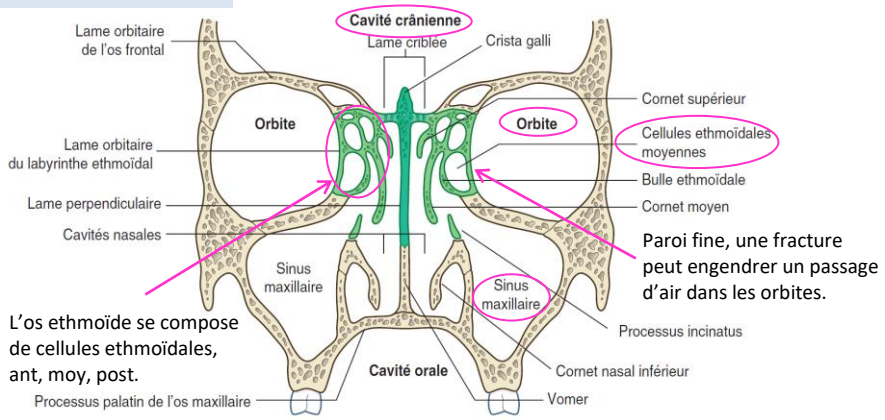

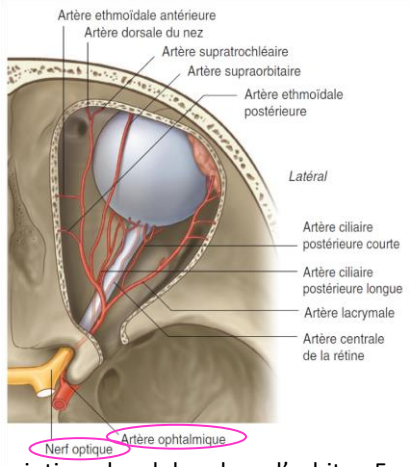

Les **muscles oculomoteurs** : actionneurs des rotations, maintien du globe dans l'orbite. 5 chez l'Homme : 4 **muscles droits** (sup, inf, med, lat, prééquatoriaux), 2 **muscles obliques** (oblique sup et inf, rétroéquatoriaux).

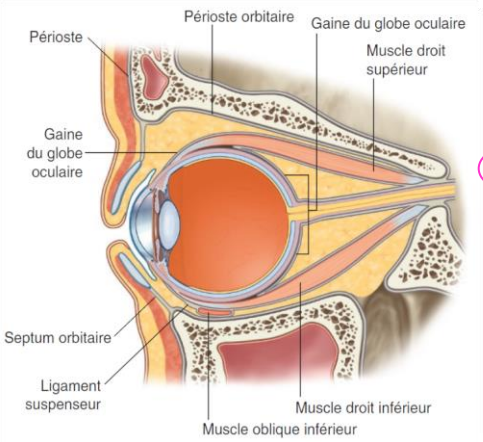

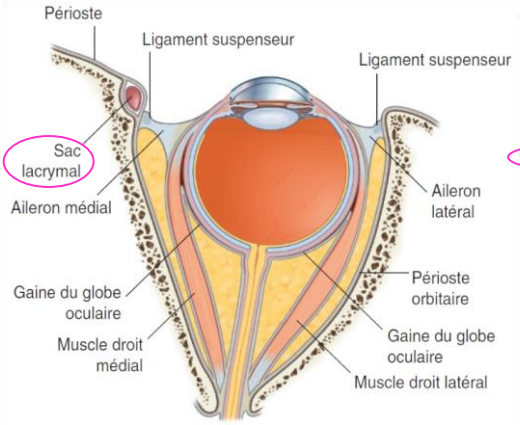

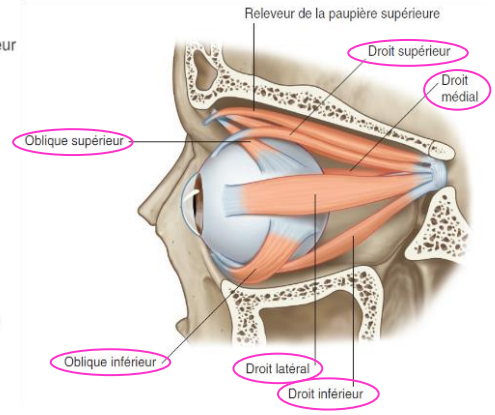

La **paupière** permet l'isolement avec le milieu ext et l'étalement du film de larmes.

La **conjonctive**(1) : une **muqueuse transparente** qui recouvre la face profonde des paupières et se réfléchit sur la face ant de l'œil. La paupière forme un cul-de-sac conjonctival ou oculo-palpébral(2) qui contient un filet humide de larmes.

(1) L'irritation de la conjonctive est la conjonctivite.

(2) palpebralis, relatif à la paupière.

Globe oculaire

Le **globe oculaire** ou œil, est un organe sphérique creux situé dans l'orbite et responsable de la fonction visuelle

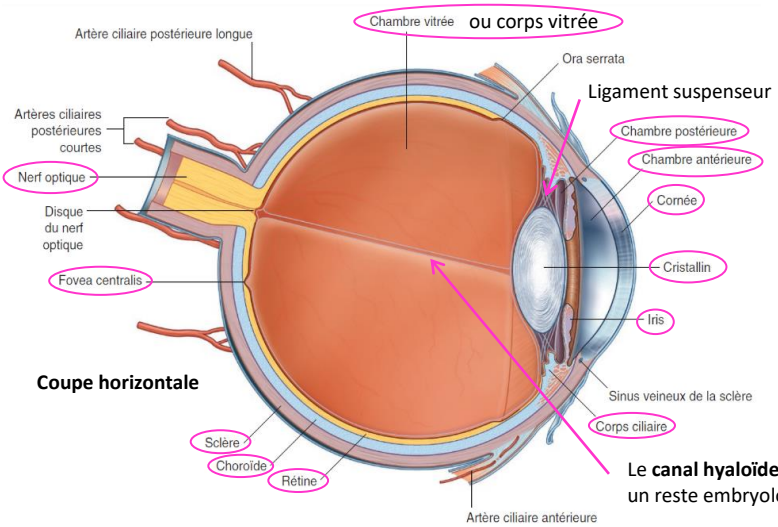

2,5 cm

Cornée : a une petit rayon de courbure et réfracte l'image sur la rétine.

Elle est avasculaire(3).

La jonction cornée-sclére est le limbe scièro-cornéen.

La jonction cornée-iris est l'angle irido-cornéen, où l'on retrouve le tractus fibreux du ligament pectiné.

Si la cornée n'est plus humide, elle se raye, puis perd son rayon de courbure, n'est plus homogène, on perd la vision.

(3) Dans certaines pathologies, des vaisseaux envahissent la cornée, et troublent la vision. Il faut alors faire une greffe cornéenne.

(4) Qui ressemble à du verre. La membrane hyaloïde entoure le corps vitré de l'œil.

Il présente un pôle ant et post, qui forment l'**axe visuel**. L'équateur est à mi-distance des pôles. Le **nerf** optique s'implante en dessous et en dedans du pôle post[1].

Les 2 axes visuels sont legèrement divergents, ce qui permet une vision en 3D.

Il se compose de **3 tuniques** :

- **sclère**[2] (sclérotique) : externe, membrane fibreuse de protection qui forme la cornée en av ;
- **choroïde**[3] (vasculaire ou uvée) : moyenne, la partie av forme le corps ciliaire amarre le cristallin. Le **muscle ciliaire** permettent de modifier le rayon de courbure du cristalin pour l'**accommodation**. Son prolongement, l'iris est un repli pigmenté devant le corps ciliaire, diaphragme de l'œil, elle régule la quantité de lumière[4]. L'orifice central est la **pupille**[5], sa variation est due aux muscles iriens qui sont dilatateurs. Les vaisseaux sont abondants : ils fabriquent l'humeur aqueuse ;
- **rétine** : interne, nerveuse où se forme l'image. Au niveau de la **fovea centralis**[6] (centre de la **macula**[7]) se trouve la meilleure acuité visuelle (creuse, déprimée). La **papille optique** est l'endroit où émerge le nerf optique et l'arrivée de l'**artère centrale de la rétine**[8] (branche de l'artère ophtalmique), il n'y a pas de rétine à cet endroit.

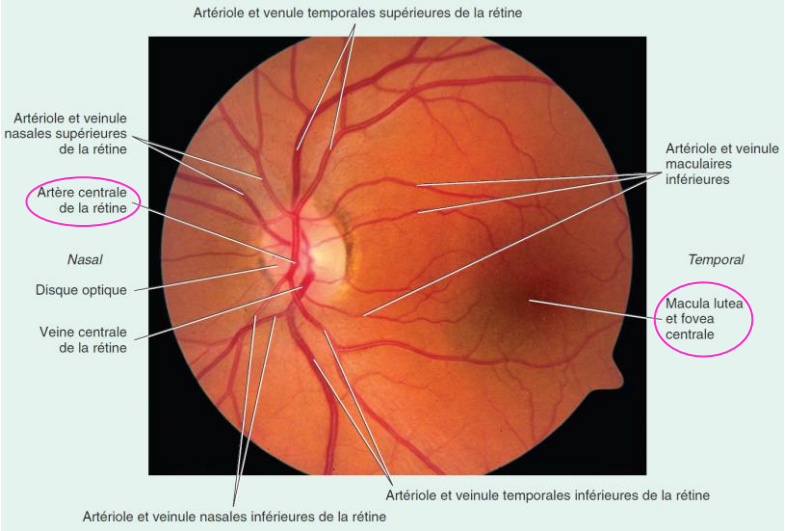

La rétine a elle-même 3 couches :

- **couche pigmentaire** : externe, qui empêche la lumière de diffuser dans l'œil ;
- **couche interne** : structure nerveuse (photorécepteurs) ou cellules sensorielles :
  - **cônes**[9] : vision **diurne** RVB ;
  - **bâtonnets** : vision **nocturne**, ils sont plus sensibles mais ils voient moins les détails.
- **couche cellules nerveuses** ou neurones : traitant et acheminant l'information visuelle par le nerf optique (intermédiaire et ganglionaire).

Les 3 **milieux transparents** sont protégés par l'**orbite**, les **paupières**, l'appareil lacrymal et des muscles :

- **humeur aqueuse** : secrétée par le corps cilaire, résorbée par le sinus veineux de la sclère, située dans la chambre ant et post qui communiquent par pupille ;
- **cristallin** (lentille) : **lentille biconvexe** attachée au corps cilaire par la zonule ciliaire[10] cataracte ;
- **corps vitré** : visqueux, transparent, partie post du globe, il contient le canal hyaloïdien.

(1) A l'arrière au centre, là où il y a la meilleure vision, se situent des nerfs optiques. Il ne peut donc pas y avoir le nerf optique à cet endroit qui est en dessous.

(2) sklêrós, dur

(3) khoroeidês, qui est en forme de membrane

L'uvéite est la pathologie de l'irritation de cette tunique.

(4) Le reflex photomoteur est la contraction de l'iris à la lumière.

Ce reflex est consensuel et symétrique (l'autre œil se contracte aussi même s'il est caché).

Mydriase : dilatation orthosympathique.

mydríasis, obscur

Myosis : contraction parasympathique.

múô, fermer

Quand on est stresser on se contracte, système sympathique. Quand on est détendu on se relâche, système parasympathique.

(5) Elle est unique, c'est un caractère biométrique.

(6) fovea, trou

centrum, centre

(7) macula, tache

(8) Cette artère est terminale, on peut avoir une cécité.

Quand on met le mode photo anti yeux rouge, il y a plusieurs petits flash pour fermer la pupille et ne plus voir la rétine rouge.

(9) Chaque œil a 7 millions de cônes et 120 millions de bâtonnets.

Les cônes sont au centre, les bâtonnets plutôt en périphérie.

(10) Cils. La pathologie la plus fréquente est la cataracte, le trouble du cristallin.

caruncula, chair

Appareil lacrymal

Les **glandes lacrymales** produisent les larmes.
Les **points lacrymaux** servent d'évacuation aux larmes vers les fosses nasales.

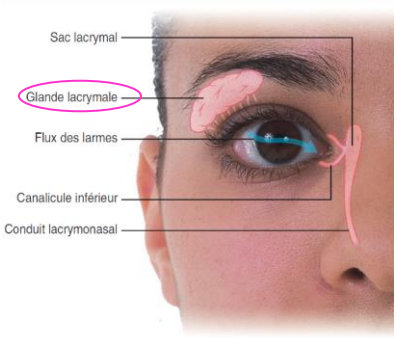

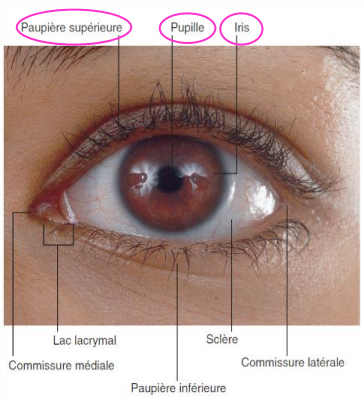

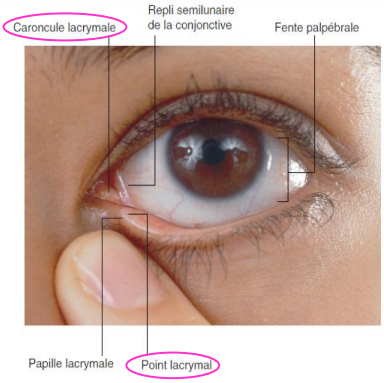

Oreille

> L'**oreille** est l'organe de l'**ouïe** et de l'**équilibre**. Elle sert à capter le son.

Elle comprend 3 parties :

- oreille externe ;
- oreille moyenne ;
- oreille interne : perception.

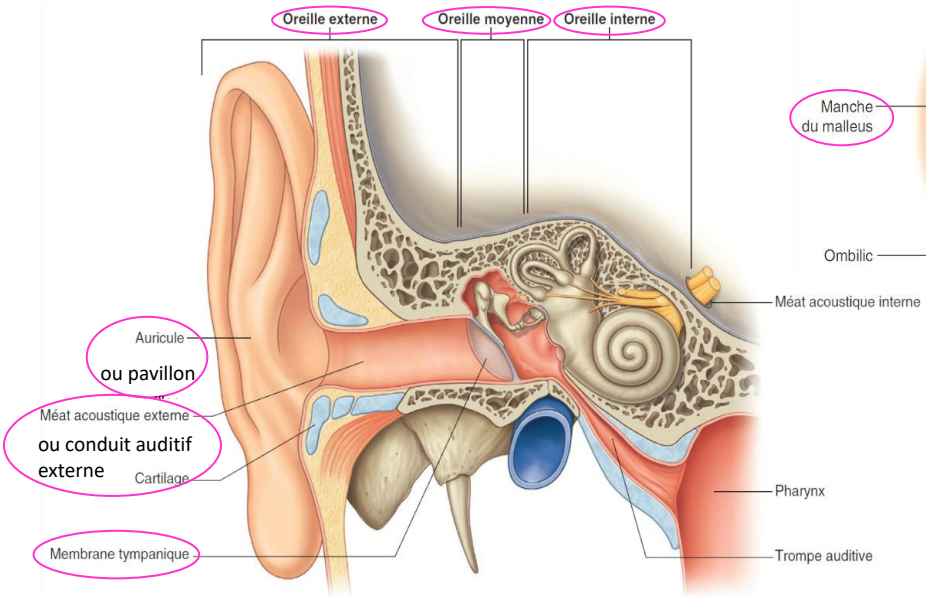

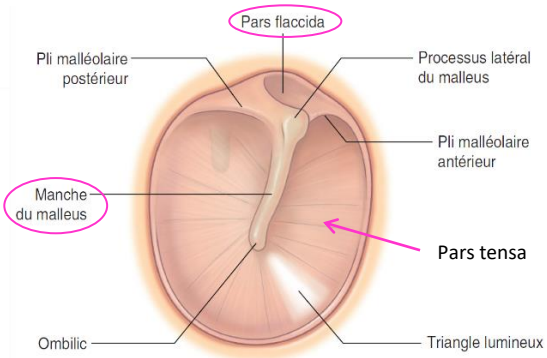

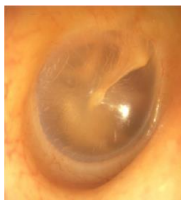

Le **conduit auditif externe** (CAE) diminue de diamètre jusqu'au **tympan**.

Oreille externe

> L'**oreille externe** comporte le **conduit auditif**, limité par le **tympan**(1), une **membrane transparente** inclinée en bas et dedans.

Le tympan sépare l'oreille externe de l'oreille moyenne.
Sur sa face externe, on retrouve 3 parties :

- pars flaccida(2) : partie molle ;
- pars tensa(3) : partie tendue qui vibre ;
- relief du manche du malleus.

Oreille moyenne

> L'**oreille moyenne** est une cavité remplie d'air, qui contient les **osselets**.

Elle communique avec la mastoïde(4).
L'équilibre des pressions(5) des deux cotés du tympan se fait avec la **trompe auditive d'Eustache.**

(1) On l'observe avec un otoscope.
Si le tympan est abimé on peut faire une greffe.

(2) flaccus, flasque
(3) tensa, tendue
(4) Relief derrière l'oreille que l'on peut palper.
La mastoïde est une multitude de petites cavités.
(5) En baillant, la trompe s'ouvre et la pression s'équilibre, utile en avion ou en plongée.

Elle a la forme d'un cube irrégulier dont le tympan est une face.
Elle renferme en son centre **3 osselets** :

- **malleus**[1] ;
- **incus**[2] ;
- **stapes**[3].

2 orifices communiquent avec l'oreille interne :

- **fenêtre ovale** (vestibulaire[4]) : platine de l'étrier entre la rampe vestibulaire de la cochlée ;
- **fenêtre ronde** (cochléaire[5]) : entre la rampe tympanique et la caisse du tympan.

(1) marteau.
(2) enclume.
(3) étrier.
(4) vestibulum, entrée
(5) cochlea, escargot

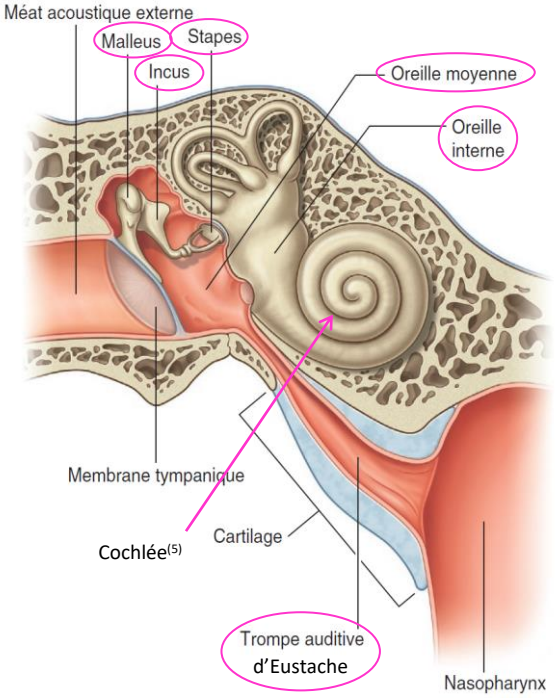

Oreille interne

L'**oreille interne** se compose d'un **labyrinthe** logé dans le rocher.

En dedans de la caisse du tympan le **labyrinthe membraneux** et protégé par le **labyrinthe osseux**.
Chacun de 3 parties : **vestibule**, **cochlée**, **canaux semi-circulaires**.
L'**espace périlymphatique** sépare les **labyrinthes osseux** et **membraneux**.

Cavités nasales

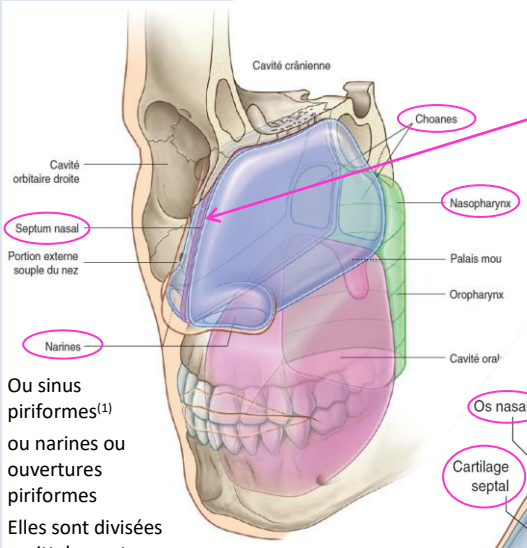

Le **septum nasal** est la cloison nasale médiale, ostéo-cartilagineux. Il est formé par la lame de l'os ethmoïde, le cartilage septal et le vomer.

Les sinus sont des cavités aériennes creusées dans les os de la face pour les alléger.

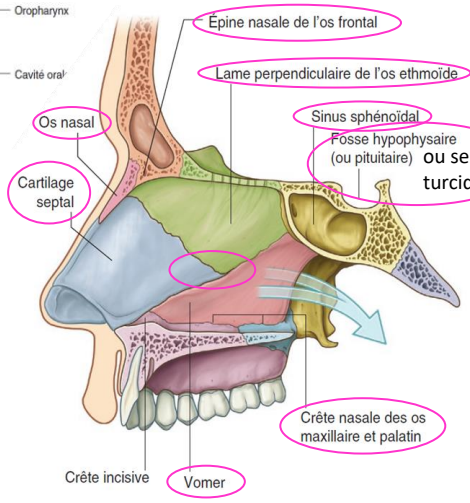

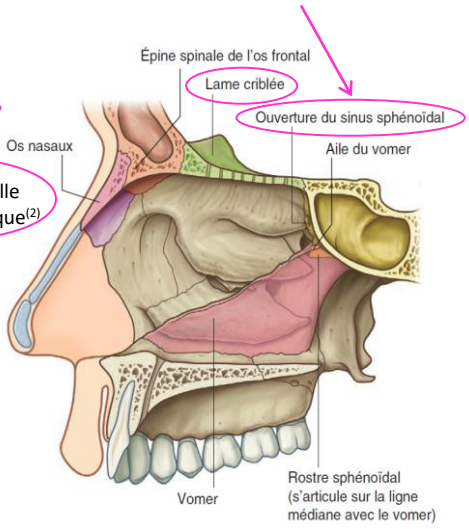

Ou sinus piriformes(1)

ou narines ou ouvertures piriformes

Elles sont divisées sagittalement par le septum nasal osseux en cavités nasales droite et gauche.

(1) Forme de poire.

(2) Selle turque. Contenant de l'hypophyse.

On opère l'hypophyse par le nez.

choane, entonnoir.

vomer, soc

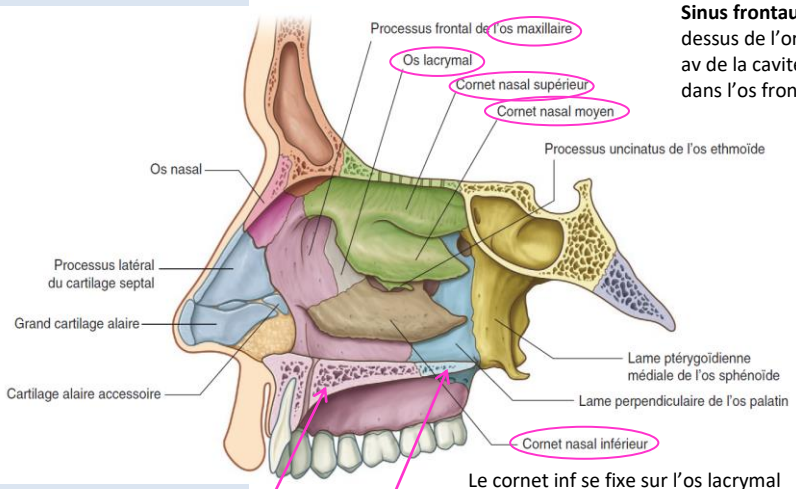

Le cornet inf se fixe sur l'os lacrymal et l'os maxillaire, c'est un os à part

Processus palatin de l'os maxillaire, 2/3 ant de la paroi inférieure, il soutient les dents supérieures

Lame horizontale de l'os palatin, 1/3 post de la paroi inférieure

Sinus frontaux : asymétriques, au-dessus de l'orbite et l'éthmoïde, en av de la cavité crânienne[1], creusés dans l'os frontal.

Cellules ethmoïdales : 8 à 10 de chaque côté, inf fosse crânienne ant, sup sinus maxillaire.

Sinus sphénoïdal : creusé dans le corps lat de l'os sphénoïdal.

Inf selle turcique, sup rhinopharynx.

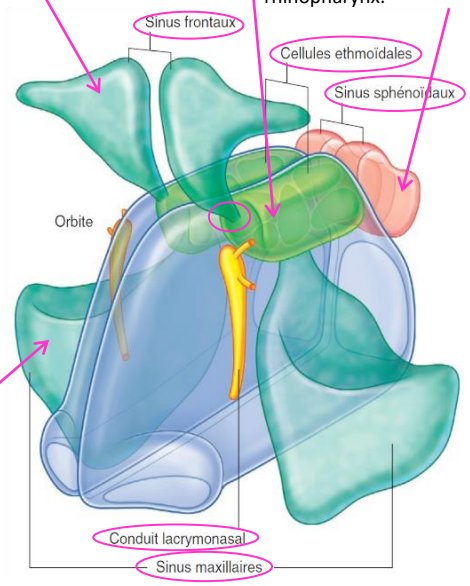

Sinus maxillaire : forme de pyramide à base médiale. Inf orbite, sup cavité orale.

Son bord inf est en rapport avec les dents prémolaires et molaires[2].

(1) Les sinusites frontales sont des infections bactériennes qui peuvent contaminer l'intérieur de la cavité crânienne si elles sont importantes.

(2) Ce qui explique certaines sinusites maxillaires en rapport avec des infections dentaires.

On peut parfois retrouver de la pâte dentaire d'un dentiste dans le sinus maxillaire.

Les 2 cavités nasales peuvent être décrites par 4 parois :

- **Paroi supérieure** : étroite, inclinée vers le bas et l'arrière, sépare les cavités nasales de la fosse cérébrale :
  - **os nasal** av, épine nasale de l'**os frontal**, lame criblée de l'**éthmoïde**, corps de l'os **sphénoïde**.
- **Paroi inférieure** : large, courte, plane, lisse :
  - processus palatin de l'**os maxilaire**, lame horizontale de l'**os palatin**.
- **Paroi latérale** : très anfranctueuse :
  - **os maxilaire**, **cornet inférieur**, **os ethmoïde**, **os lacrymal**, lame perpendicuaire de l'**os palatin**, lame perpendicuaire de l'**os sphénoïde**.
- **Paroi médiale** : **septum nasal** ostéo-cartillagineux :
  - **cartillage septal**, lame perpendiculaire de l'**éthmoïde** hau, **vomer** bas ar.

(3) méat, meatus, voie

Leur ablation en cas de rhinite hypertrophique (inflammation et gonflement de la muqueuse du nez) s'appelle une turbinectomie.

(4) Les larmes coulent par le nez, et on se mouche.

Méat[3] nasal supérieur :
- orifices des **cellules ethmoïdales postérieures** ;
- orifice du **sinus sphénoïdale**.

Méat nasal moyen :
- orifices des **cellules ethmoïdales antérieures** ;
- orifice du **sinus maxillaire** ;
- orifice du **sinus frontal**.

Méat nasal inférieur :
- orifice du **canal lacrymo-nasal**[4].

Paroi étroite, segmentée, inclinée vers le bas et l'arrière

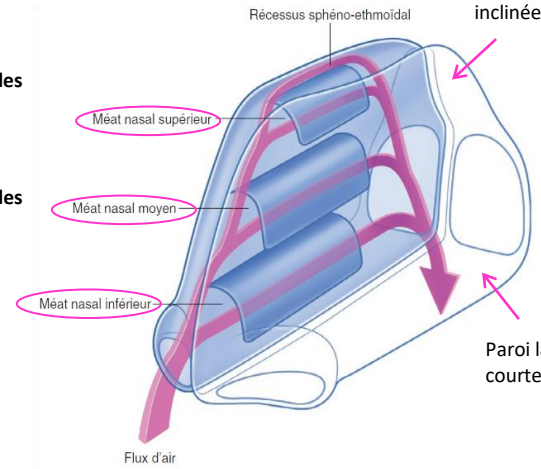

Paroi large, horizontale, courte, lisse

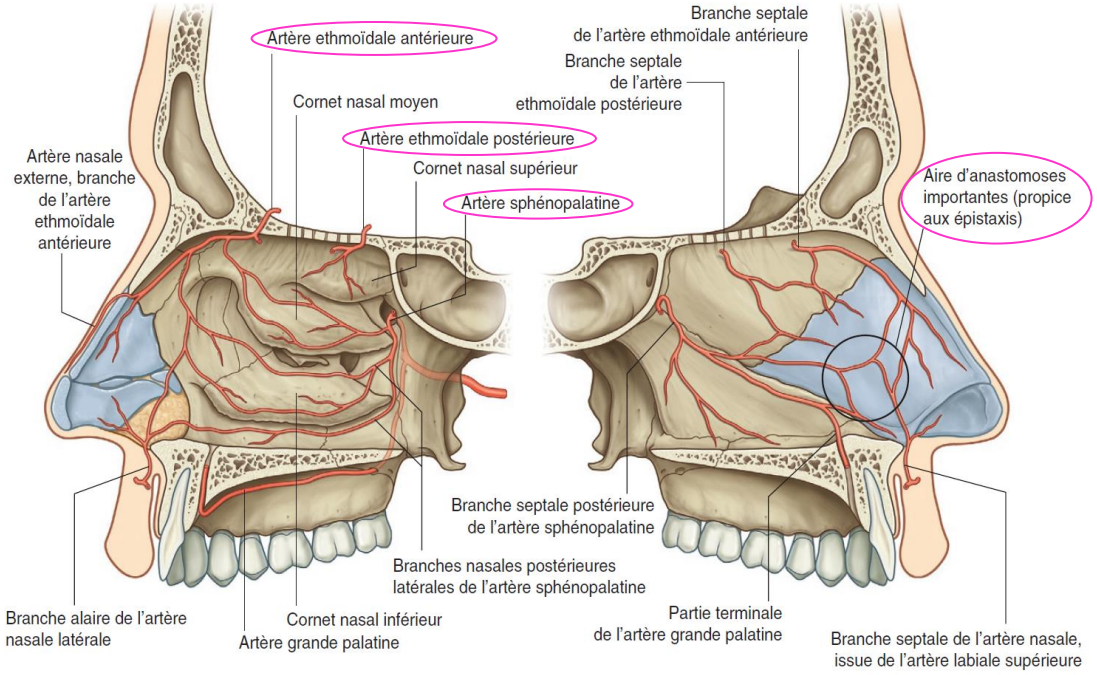

La vascularisation artérielle se fait essentiellement par l'**artère sphénopalatine** (branche terminale de l'artère maxilaire) et les **artères ethmoïdales** ant et post (branche de l'artère ophtalmique).
Elles s'anastomosent dans une tâche vasculaire[1].
Les veines suivent les artères.
Le drainage lymphatique se fait vers les lymphonœuds du cou[2].

(1) Epistaxis (hémorragies nasales) sont le plus souvent localisées au niveau de la partie ant du septum nasal.

épi, au-dessus

taxis, arrangement

(2) En cas d'infection des fosses nasales, on peut palper des adénomégalies (augmentation, douloureuse ou non, de la taille d'un ganglion lymphatique) au niveau du coup.

adénos, de la glande

megalos, grand

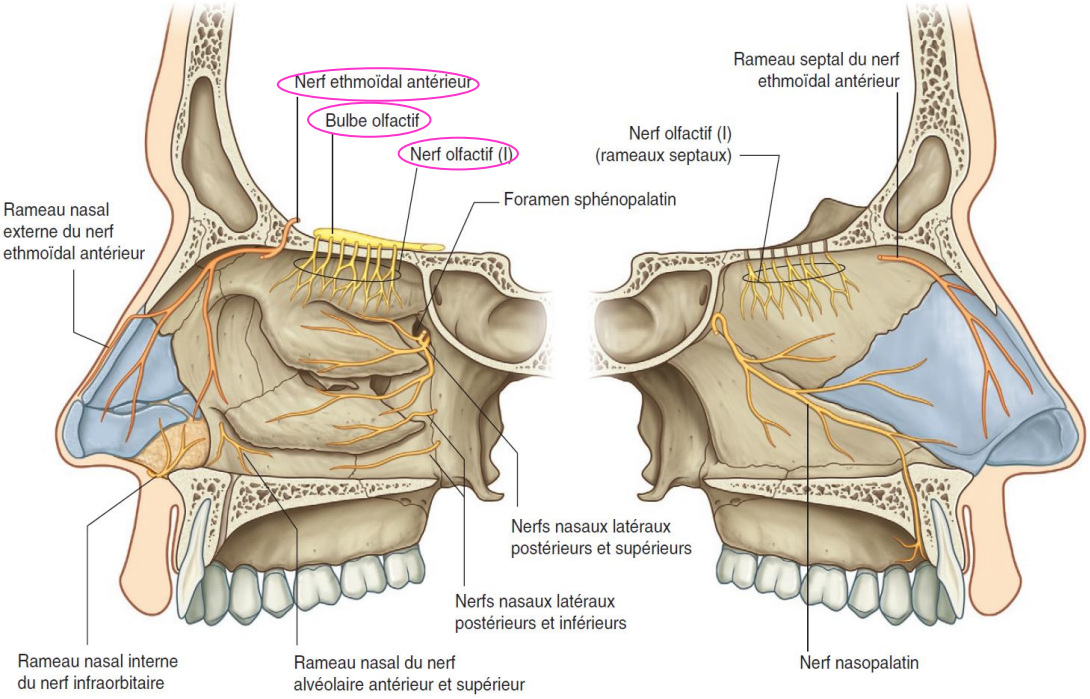

L'innervation est double :

- sensorielle pour l'olfaction[3] ;
- sensitive pour le toucher : nerf ophtalmique V1, nerf maxillaire V2 qui se divise en nerf éthmoïdal ant et post.

(3) Une fracture de l'os ethmoïde peut entraîner une section des filets nerveux olfactifs qui induit une anosmie.

a, sans

osmé, odeur

Cavité orale

La **cavité orale** fait partie du **massif facial** et a pour limite :

- bouche, av ;
- lèvres, av ;
- plancher de la bouche (sangle musculaire entre la mandibule et l'os hyoïde), bas ;
- joues (muscle buccinateur et corps adipeux de la joue), lat ;
- palais dur, hau ;
- voile du palais, hau ar ;
- l'isthme du gosier, ar.

Elle se compose du **vestibule** av et de la **cavité orale propre** ar.

Les palais sont recouverts d'une muqueuse épaisse.

Le plancher de la bouche est constituée par les 2 muscles **génio-hyoïdiens**(3) et les 2 **muscles mylo-hyoïdiens**(4) renforcés ventres des **muscles digastriques**(5). Il se divise en une région linguale et 2 régions lat sublinguales.

(1) tonsilla, amygdale.
Les tonsilles sont les glandes de la gorge.
Elles se développent jusqu'à la puberté puis involuent. Elles gênent la respiration en cas d'hypertrophie.
(2) Qui contient des lymphocytes.

(3) gênes, menton
(4) mylo, relatif à la molaire, meule
C'est un hamac.
(5) gastros, ventre
Ce muscle a 2 ventres.

Palais mou (voile du palais mou), est un clapet qui remonte en hau et ar pendant la déglutition. Pour empêcher les aliments de remonter.

Les tonsilles pharyngiennes(1) ou végétations ; organe lymphoïde(2), participe aux réactions immunitaires contre les germes de l'air et des aliments.

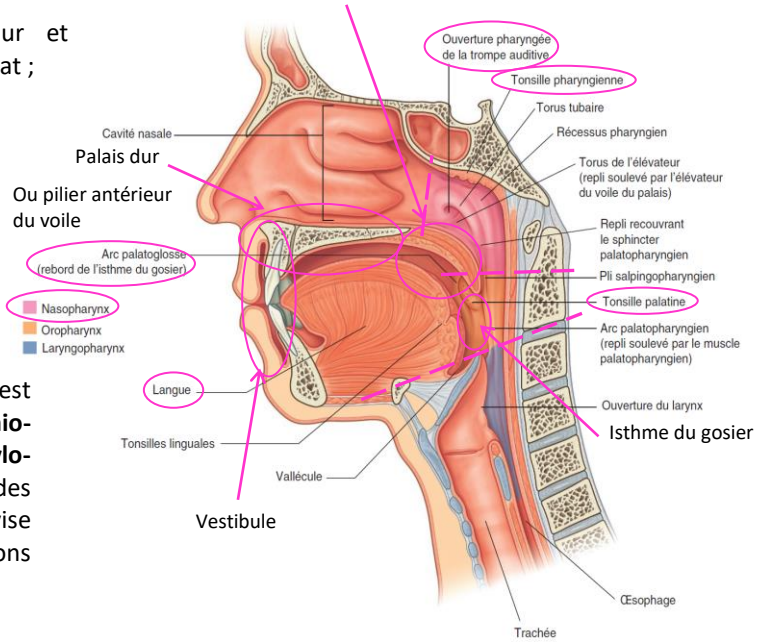

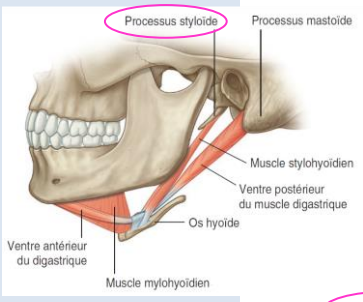

stŷlos, colonne, pilier

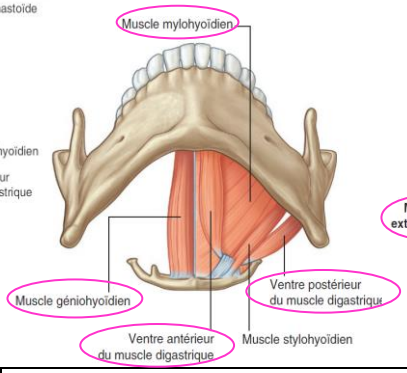

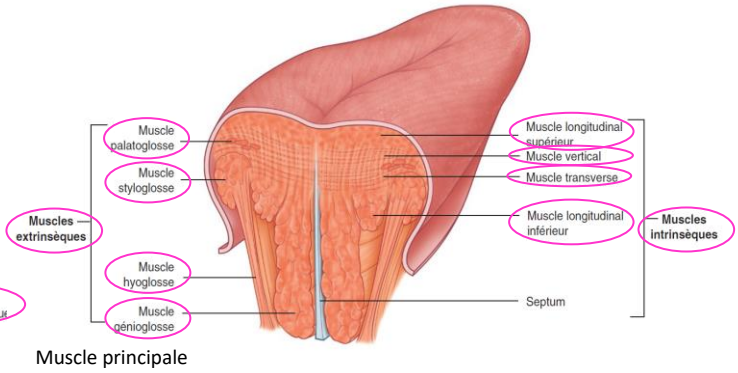

Muscle principale

La **langue** est un **organe musculaire** fixé sur un squelette ostéo-fibreux.

Elle a pour fonction la **mastication**, **déglutition**(6), **phonation** et **goût**

(6) La déglutition est l'action d'avaler.
La paralysie de la langue est donc très invalidante pour le patient.

fongus, champignon

Elle s'insère sur la mandibule et la sangle musculaire.

La face supérieure se compose de 2 parties :

- corps et racine (ou base) par le sillon terminal (ou V lingual) ;
- sillon médian : va du V à la pointe.

Elle se compose de :

- **4 muscles extrinsèques** : qui naissent en dehors de la langue et terminent dans la langue ;
- **4 muscles intrinsèques** : qui naissent et se terminent dans la langue.

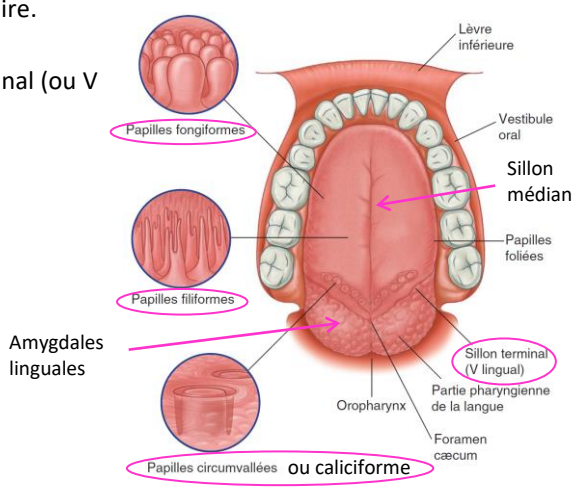

denture : ensemble des **dents**. Réparties sur 2 **arcades** (**maxilaire** et **mandibulaire**), soit 4 **hémi-arcades**. Permettent la mastication des aliments ramollis par la salive, séparée des lèvres par le **vestibule** de la bouche ;

(1) Et on les numérote par quadrant :

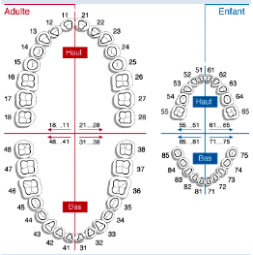

Il y a 32 dents[1] :

- 2 incisives (I1, I2) ;
- 1 canines (C1) ;
- 2 prémolaires (P1, P2) ;
- 3 molaires (M1, M2, M3).

L'émail recouvre la dentine (couronne). Le cément recouvre la dentine (racine).

L'**isthme du gosier** est limité par :

- **voile du palais** hau ;
- **arcs palato-glosses** lat : replis muqueux soulevés par les muscles palatoglosses ;
- racine de la langue **V lingual**[2] bas.

(2) La partie avant de la langue a une innervation consciente.

La partie arrière, V lingual, a une innervation inconsciente (végétative). Il y a un réflex nauséeux si on le touche.

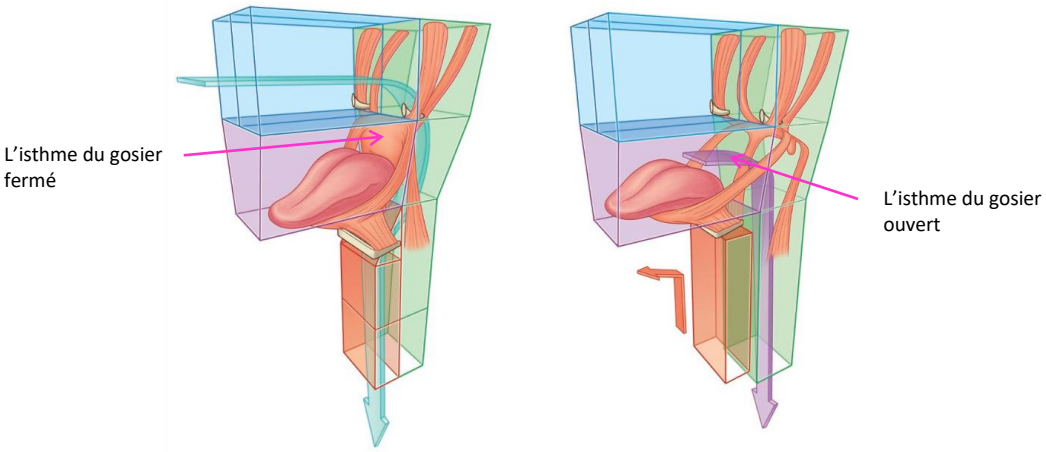

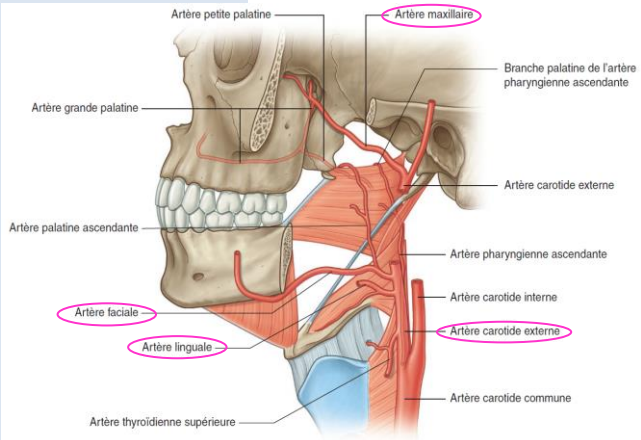

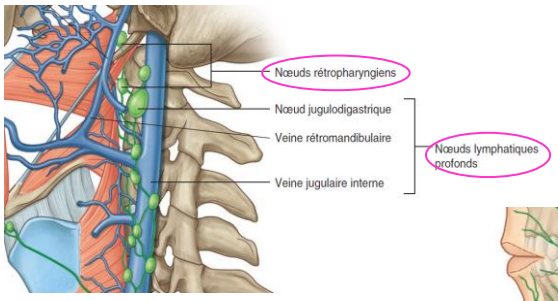

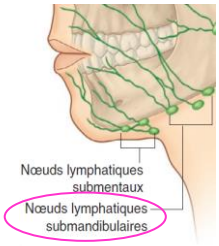

La vascularisation artérielle dépend des branches de la **carotide externe** :

- **artère faciale** : lèvres ;
- **artère linguale** : langue et plancher ;
- **artère maxillaire** : palais et face interne des joues.

Les veines sont sattelites des artères.

Les nœuds lymphatiques **cervicaux profonds**[3] et retropharyngien drainent le palais, la langue, le plancher.

Les nœuds lymphatiques **submendibulaires** drainent les joues.

L'innervation sensitive consciente se fait par les branches du nerf **trijumeau** V :

- nerf **maxillaire** : palais ;
- nerf **mandibulaire** : joue interne ;
- nerf **lingual** : langue av ;
- nerf **glosso-pharyngiens** IX et **vague** X : langue ar.

L'innervation motrice de la langue dépend du nerf **hypoglosse** XII.

(3) La chirurgie est plus compliquée en profondeur.

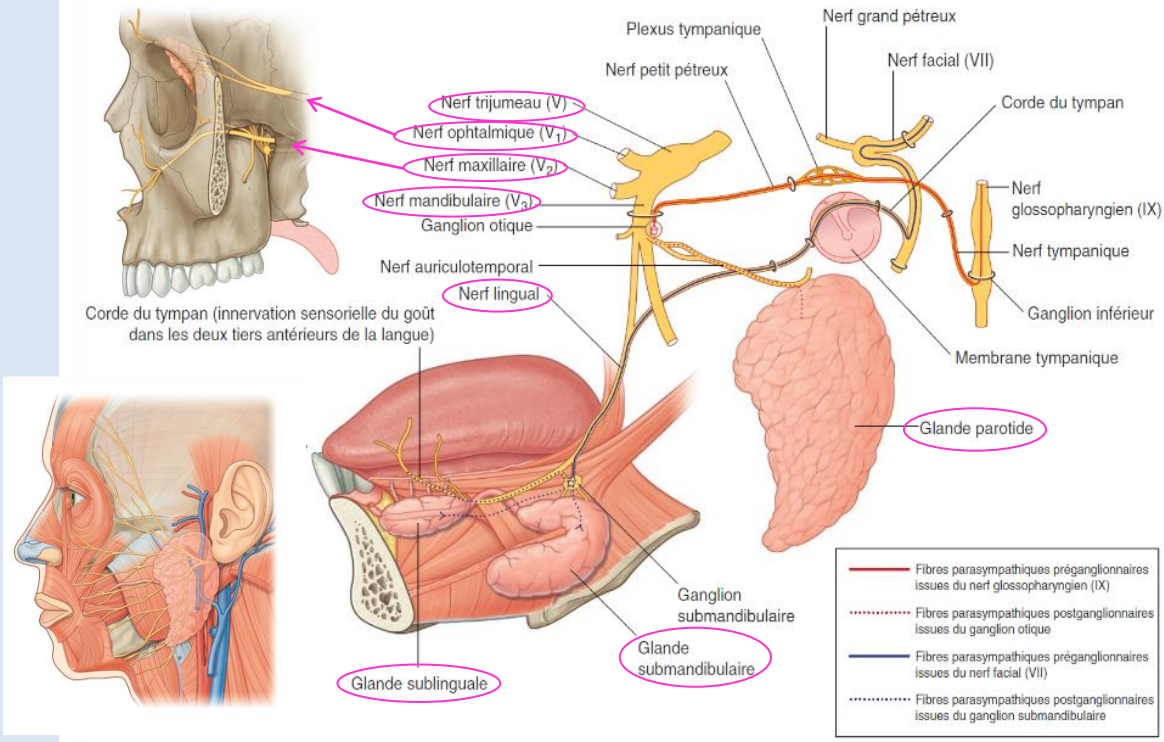

(1) Elles sécrètent 1 L/j de salive.

(2) para, à côté de otos, oreille.

On peut la palper sous l'oreille.

Sa chirurgie est délicate, une lésion du nerf facial engendre une demi paralysie faciale.

(3) Lorsqu'on lève la langue il y a parfois un jet de salive qui vient de ces 2 conduits.

Il y a **3 paires de glandes salivaires**(1) qui sécrètent de la salive.

- glande **parotide**(2) : plus grosse, ar mandibule, av processus mastoïde et muscle sternocléïdomastoïdien, inf art temporo-mandibulaire, loge parotide. **Conduit à la 2e molaire sup**. Elle est traversée par le nerf facial VII, un confluent veineux intra-parotidien, l'artère carotide externe ;
- glande **submandibulaire**(3) : inf mandibule, **conduit caroncule sublinguale**, loge mandibulaire ;
- glande **sublinguale** : plus petite, inf langue, région sublinguale. C'est la réunion de plusieurs glandes ;
- des glandes mineures.

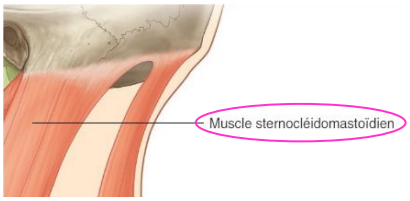

C'est la 1re étape de la digestion.

Muscles peauciers

Les **muscles peauciers** de la face sont des muscles qui font bouger la peau. Ils sont responsables de la mimique.

Ils convergent principalement autour des paupières et des lèvres.
Ils sont innervés par le nerf facial VII.

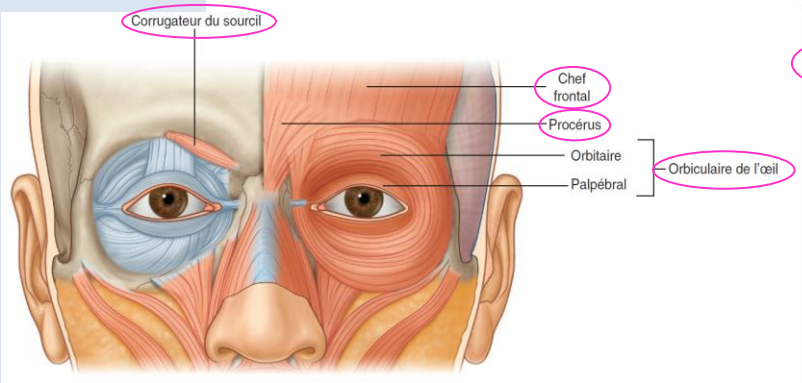

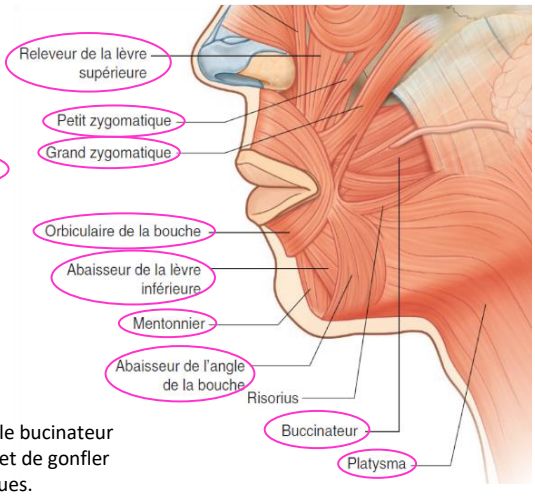

(4) labial, relatif aux lèvres

commissus, joint

Le coin des lèvres, où elles se joignent.

Muscle bucinateur permet de gonfler les joues.

Muscle platysma permet de tendre la peau du cou et abaise la commissure labiale(4).

8.2 Cou

Le **cou** est la zone de passage entre le thorax et la tête.

Il se divise en 2 régions :

- la **gorge** : av vertèbres :
  - 1 compartiment viscéral : **pharynx**, **larynx** et la **glande thyroïde**, entouré par une **gaine viscérale** ;
  - 2 compartiments vasculaires : latéraux, une **gaine vasculaire**.

  Ces 3 compartiments sont entourés par des muscles[1] puis par des lames du fascia cervical ;
- la **nuque** : ar vertèbres, partie musculaire et aponévrotique.

(1) Responsables de la lordose cervicale.

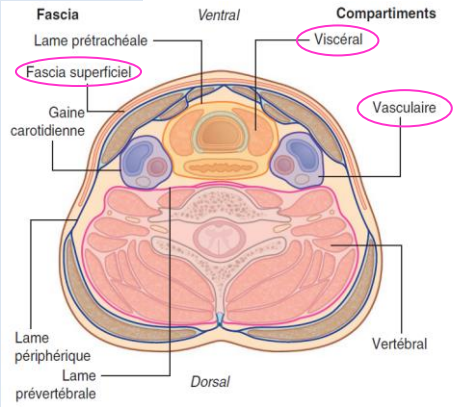

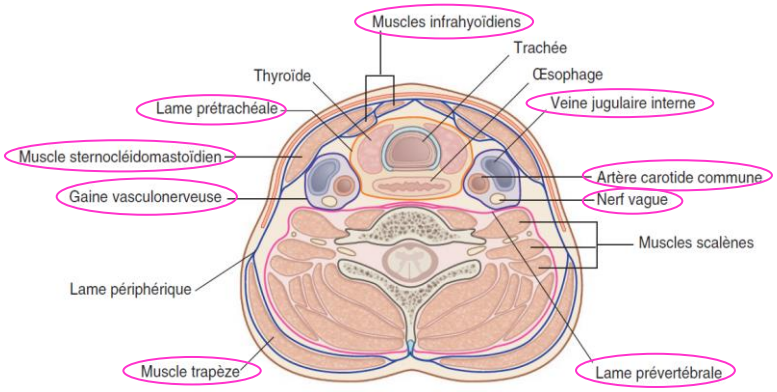

Les muscles du cou sont enveloppés par les feuillets du **fascia cervical** :

- **lame superficielle** : engaine le muscle **sternocléidomastoïdien**, le **trapèze** ;
- **lame prétrachéale** : engaine les muscles **infrahyoïdiens** ;
- **lame prévertébrale** : du fascia cervical enveloppe la colonne cervicale et ses muscles.

Muscle sternocléidomastoïdien
Insertion : processus mastoïdien
Terminaison : sternum et clavicule

On utilise des repères cutanés :

Le bord ant du muscle trapèze est la limite gorge-nuque.

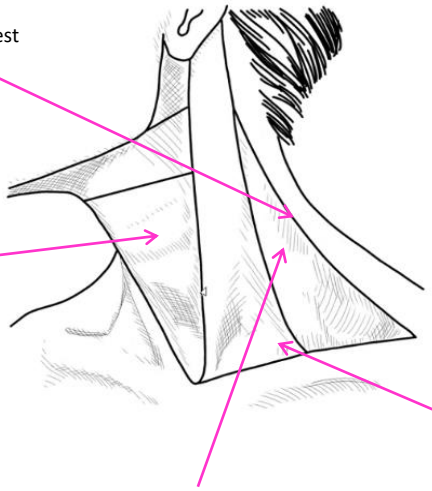

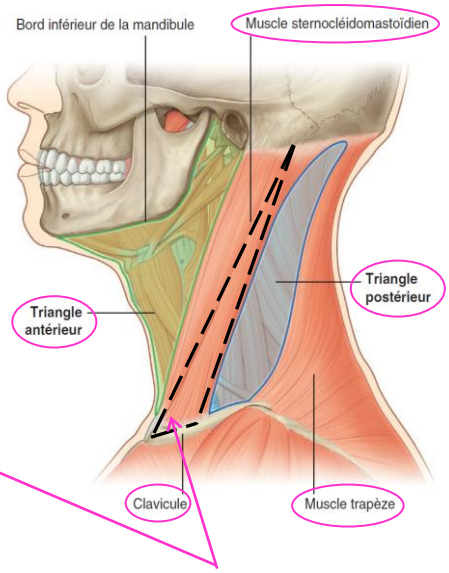

Triangle cervical antérieur, limité par :

- hau : le bord inf mandibule ;
- lat : bord ant muscle sternocléidomastoïdien ;
- med : ligne médiane du cou.

Cette région se divise elle-même en 3 sous-régions.

Triangle postérieur, limité par :

- av : bord post du muscle sternocléidomastoïdien ;
- ar : bord ant du **muscle trapèze** ;
- bas : clavicule.

Contient les vaisseaux subclaviers, le plexus cervical, le plexus brachial, l'apex pulmonaire.

Triangle moyen, limité par :

- lat : chef sternal du muscle sternocléidomastoïdien ;
- med : chef claviculaire du muscle sternocléidomastoïdien ;
- bas : clavicule.

Contient la veine brachio-céphalique.

Triangle submandibulaire, limité par :

- hau : le bord inf mandibule ;
- bas : les ventres ant et post du muscle digastrique.

Triangle submentonnier, limité par :

- lat : ventre ant du muscle digastrique ;
- med : ligne médiane ;
- bas : os hyoïde.

Contient les muscles du menton.

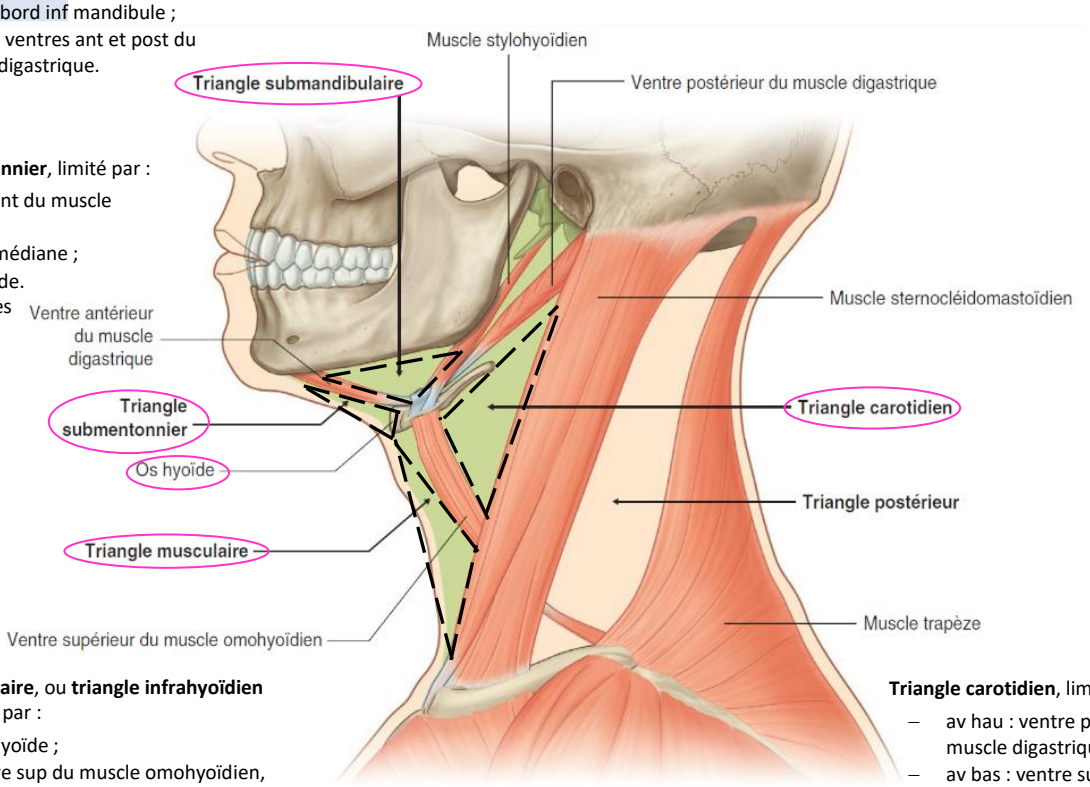

Triangle musculaire, ou **triangle infrahyoïdien médian**, limitée par :

- hau : os hyoïde ;
- lat : ventre sup du muscle omohyoïdien, muscle sternocléidomastoïdien.

Contient les muscles sous-hyoïdiens.

Triangle carotidien, limité par :

- av hau : ventre post du muscle digastrique ;
- av bas : ventre sup du muscle omohyoïdien ;
- ar : bord ant du sternocléidomastoïdien.

Contient la veine jugulaire interne.

On peut y palper le pouls de l'artère carotidienne et des lymphonœuds.

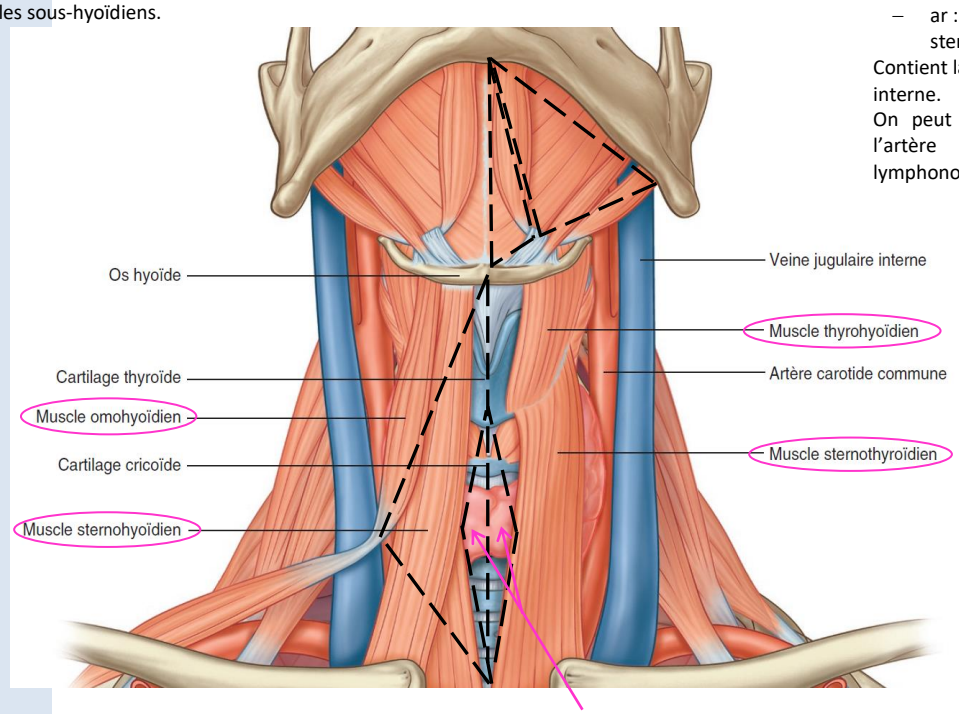

Losange de la trachéotomie :

- haut lat : sternohyoïdien ;
- bas lat : sternothyroïdien.

Contient l'isthme de la glande thyroïde et la trachée.

Pharynx

> Le **pharynx** est un conduit **aérodigestif**, médian. C'est un organe **musculo-membraneux**.

Il a pour fonction : déglutition, respiration, phonation, audition.

Le pharynx est en arrière de la gorge (cavités nasales, isthme du gosier, larynx…), en avant des vertèbres cervicales, de la base du crâne C1 jusqu'à l'œsophage en C6.

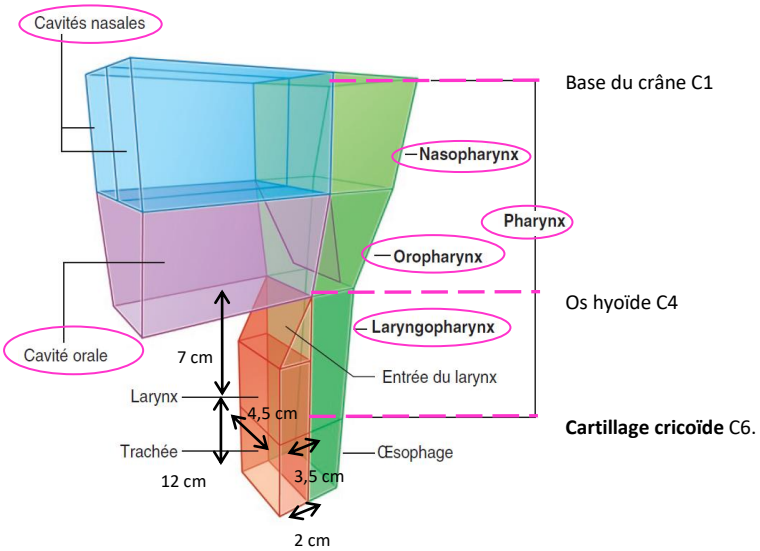

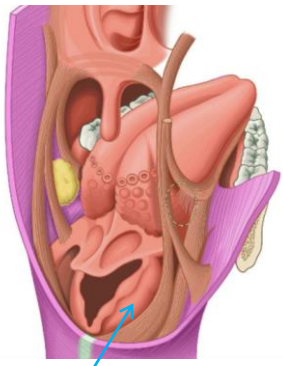

Le **nasopharynx** ou rhinopharynx : aérique et phonatoire. Il est toujours ouvert. Il porte latéralement l'ostium du tube auditif en arrière du cornet inf (trompe d'Eustache[1]).

L'**oropharynx** : respiratoire et digestif. Délimité par l'**isthme du gosier**[2] et la **langue**.

Le **lacryngopharynx** : respiratoire et digestif, uniquement digestif en bas. Entouné par 2 **sinus piriformes** (ou recessus piriforme[3], ou gouttière pharyngolaryngée) qui prolongent les gouttières glossopharyngées[4].

(1) Qui permet l'équilibre des pressions, notamment lorsqu'on baille.

(2) Arcs, replis de muqueuse. C'est l'orifice cavité buccale/pharynx.

(3) reccesus, fossette sinus, courbe

(4) glosso, langue

(5) amygdala, en forme d'amande

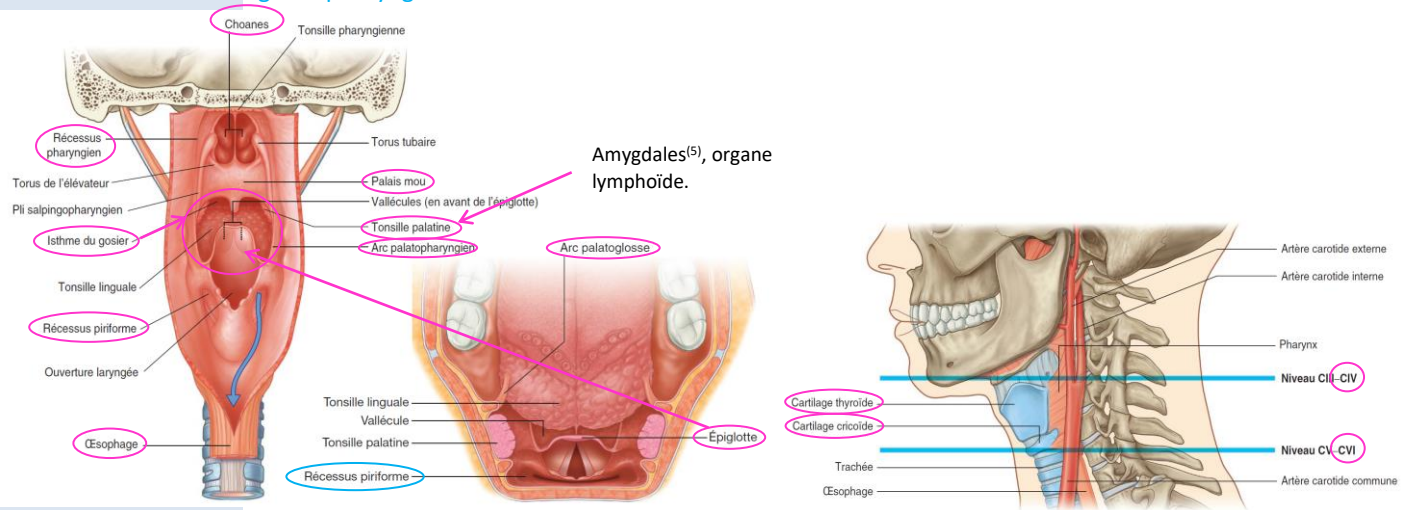

Amygdales[5], organe lymphoïde.

La nourriture chemine latéralement dans des gouttières.

Les muscles **stylopharyngien** et **palatopharyngien** permettent des translations verticales.

Le pharynx est concave vers l'avant, formé par l'intrication de 3 **muscles constricteurs**[6]. Ils sont attachés par une suture, le raphé médian. On distingue :

- **muscle constricteur supérieur** du pharynx s'insère :
  - av sur la lame médiale du processus ptérygoïde, le ligament ptérygomandibulaire, la ligne mylo-hyoïdienne et la langue.
- **muscle constricteur moyen** du pharynx recouvre partiellement le supérieur et s'insère :
  - av sur la petite corne et la grande corne de l'os hyoïde.

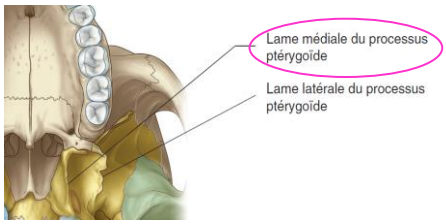

(6) Qui resserre.

Ils sont emboités les uns dans les autres comme une longue-vue.

- **muscle constricteur inférieur** du pharynx recouvre partiellement le moyen et s'insère :
  - av sur le cartilage thyroïde et le cartilage cricoïde.
- **muscle stylopharyngien** s'insère :
  - sur le processus styloïde et se termine dans la paroi latérale du pharynx et sur les cartilages du larynx.

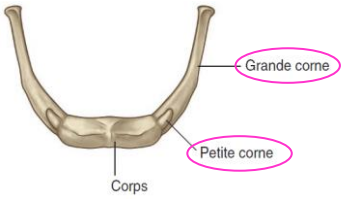

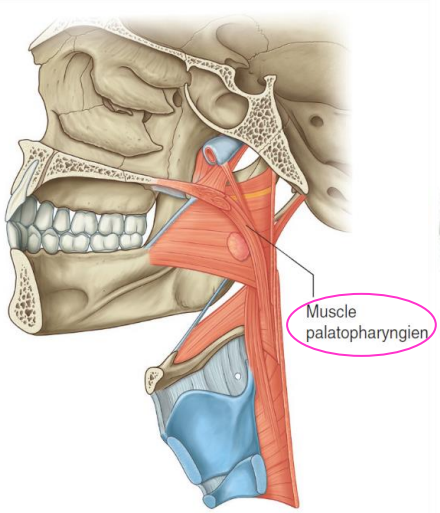

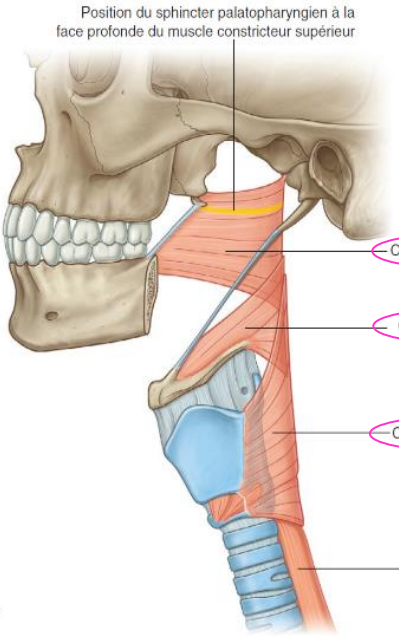

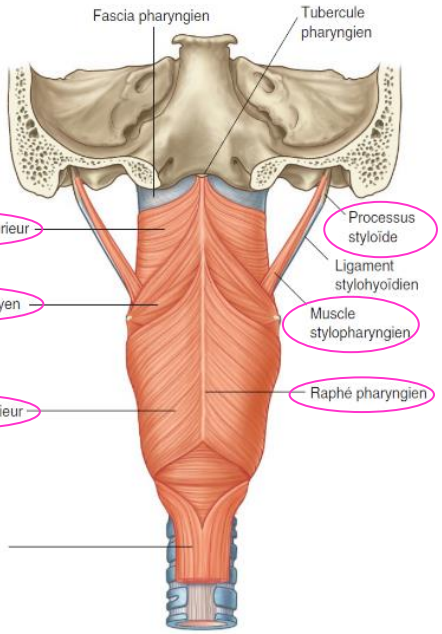

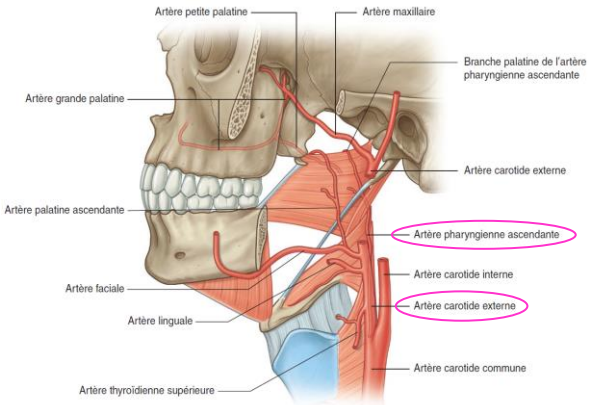

Le pharynx est vascularisé par l'**artère pharyngienne ascendante** des carotides externes et le **plexus pharyngien** des veines jugulaires internes.

Il y a une innervation végétative provient du plexus pharyngien par :

- **nerf glosso-pharyngien** IX ;
- **nerf vague** X ;
- **tronc sympathique** cervicaux.

Le drainage lymphatique est réalisé avec des lymphonœuds vers les troncs jugulaires du cou.

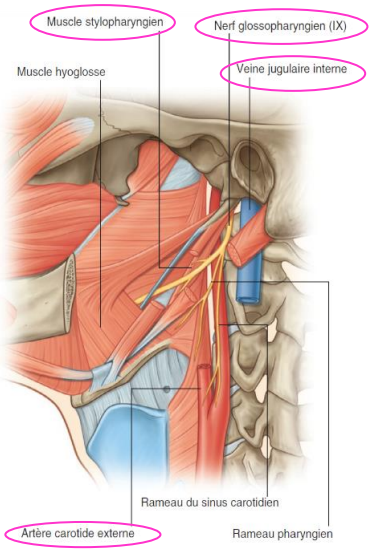

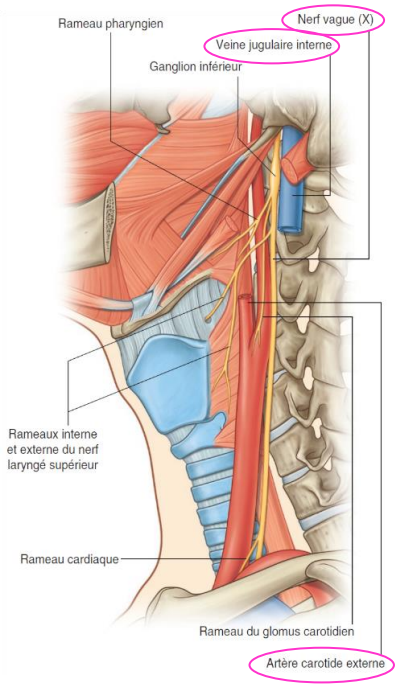

Larynx

Le **larynx** est un conduit aérifère et l'organe de la phonation. Il contient les **cordes vocales**.

Il est dans la partie ant et moyenne du cou.
De C4 à C6. Il est constitué de cartilages unis par des articulations, mues[1] par des muscles puis des muqueuses.
Le **cartillage épiglottique**[2] est un clapet qui s'abaisse et isole le larynx, on ne peut avaler (œsophage) et respirer (larynx) en même temps, sinon il y a fausse route.

(1) mue, cage

(2) glotte, orifice de du larynx

Cartilage épiglottique, en forme de selle de vélo, à apex (sommet) inf.
C'est le cartilage du carrefour aérodigestif.

Cartilage thyroïde[3], le plus volumineux, paroi antérieure du larynx, forme de bouclier ouvert en ar.
Il est caractérisé par son arête antérieure : la **proéminence laryngée** (ou **pomme d'Adam**), plus prononcée chez l'homme.

(3) thyréos, bouclier long

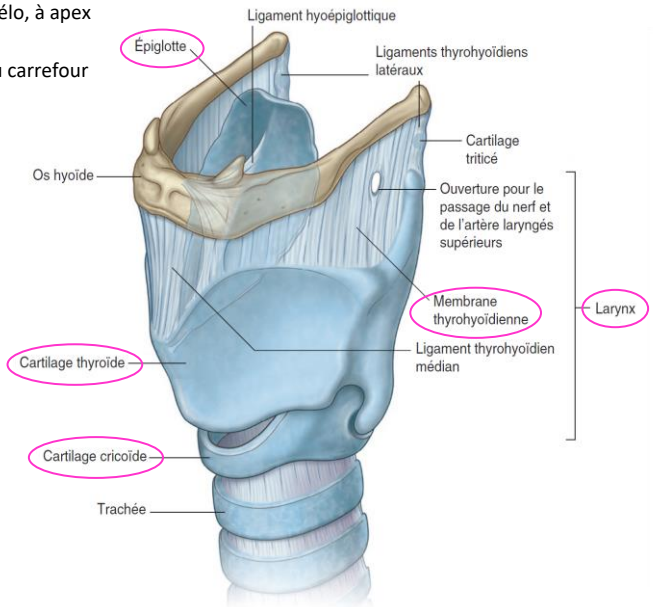

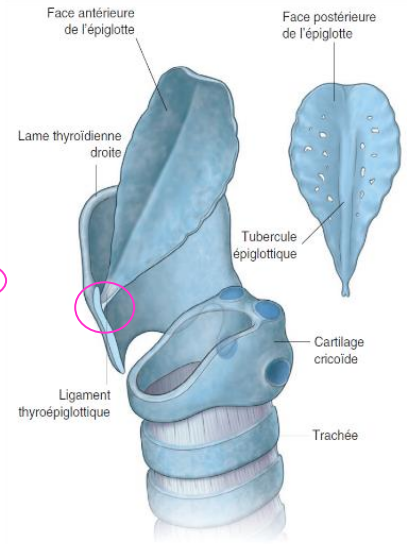

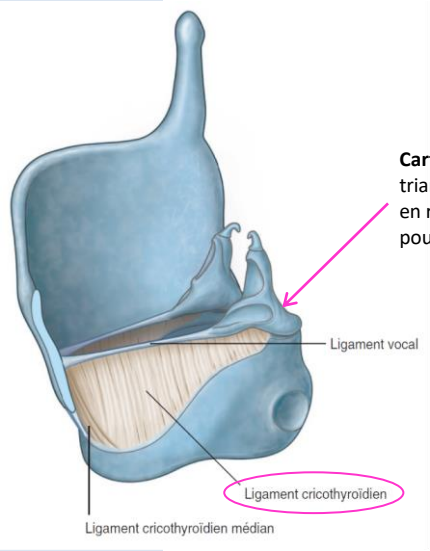

Cartilages aryténoïdes[4] : 2 pyramides triangulaires, insertions des cordes vocales, en rotation par rapport au cartilage cricoïde pour les tendre et permettent la phonation.

Cartilage cricoïde[5] : socle du larynx, repère à la trachéotomie, forme de bague à chaton postérieure (arc ant, lame post), il rigidifie le larynx.

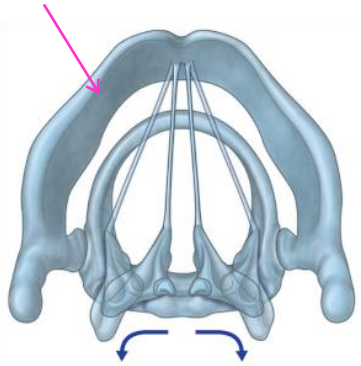

(4) krikos, anneau
(5) arutainoeidês, en forme d'aiguière

La membrane cricothyroïdienne peut être perforée en urgence en cas de suffocation, réalisant une laryngotomie.

Il est innervé par les **nerfs laryngés**. Ils sont entre la trachée et l'œsophage. Les nerfs du médiastin descendent en majorité.

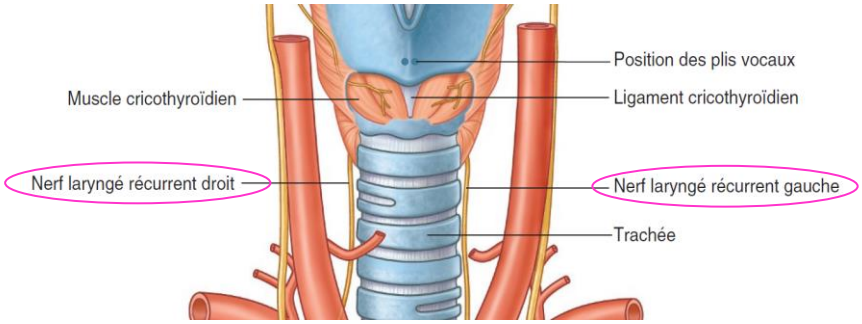

La vascularisation artérielle dépend :

- branches de l'**artère thyroïdienne supérieure** issue de l'artère carotide externe ;
- branches de l'**artère thytoïdienne inférieure** issue de l'artère subclavière.

Les veines sont sattelites des artères.
Le drainage lymphatique se fait vers les nœuds du cou.
Le **nerf laryngé supérieur** (nerf vague X) est sensitif du larynx et innerve le muscle cricothyroïdien.
Le **nerf laryngé inférieur** (nerf vague X) innerve tous les autres muscles larynx.

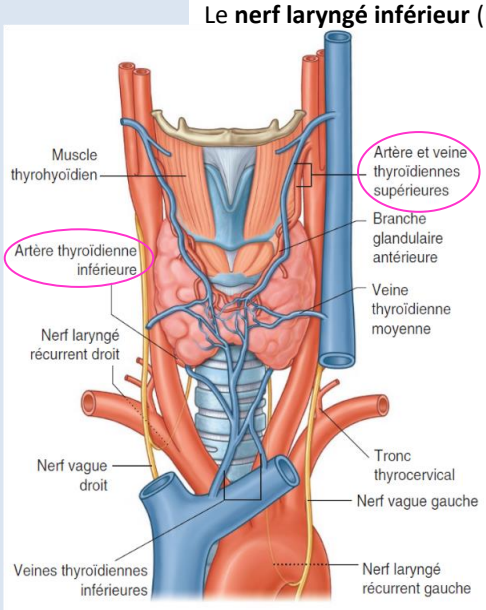

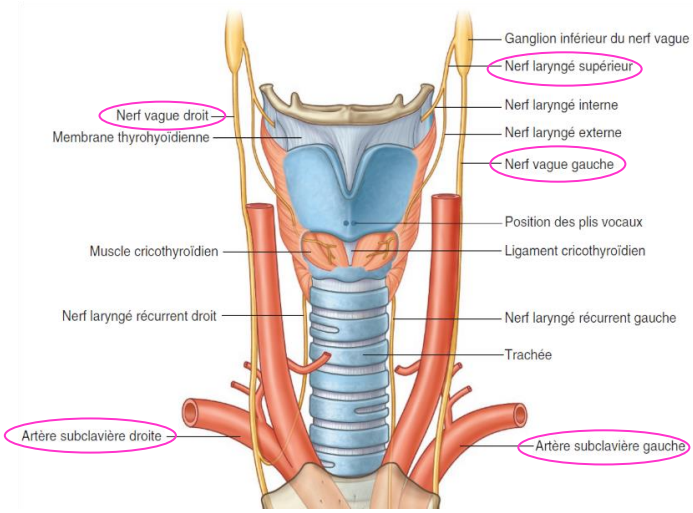

Nuque

La nuque est l'arrière du cou.
Elle comporte :

- plan superficiel :
  - muscle **trapèze** : processus épineux, protubérance occipitale externe, épine de la clavicule ;
  - muscle **splénius de la tête** ;
  - muscle **élévateur de la scapula** : il unit C1 à C4, translation verticale et rotation médiale ;
  - muscle longissimus de la tête et du cou.
- plan profond :
  - muscles **interépineux** et **transversaires épineux** : le long de la colonne cervicale ;
  - muscle **grand droit post de la tête** ;
  - muscle **petit droit post de la tête** ;
  - muscle **oblique sup de la tête** ;
  - muscle **oblique inf de la tête**.

  Ces derniers permettent de faire des mouvements fins à la jonction cranio-cervicale.

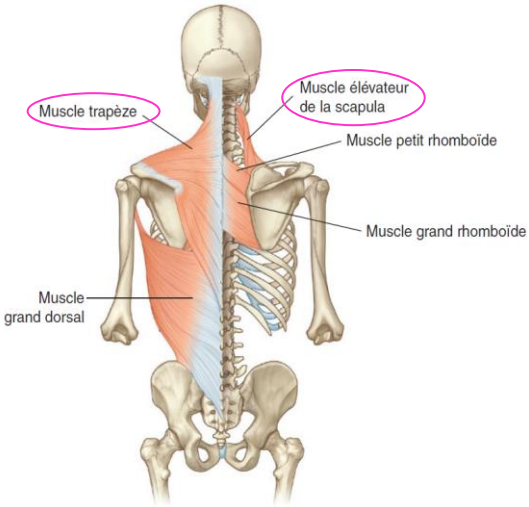

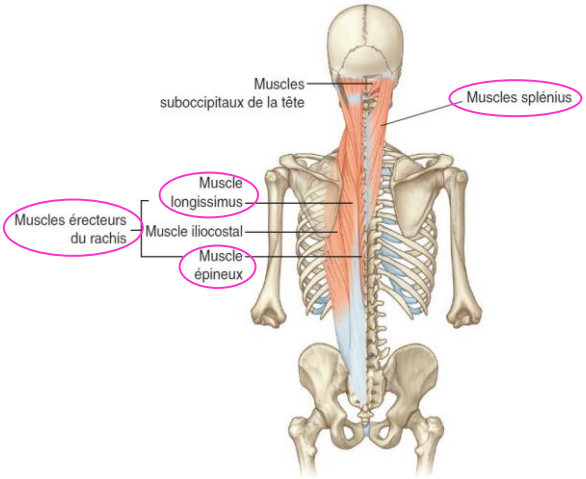

Ces derniers, à la jonction cranio-cervicale, sont extenseurs de la tête.

- **artère** et veine **vertébrale** ;
- **rameau post C1** qui inerve les muscles suboccipitaux.

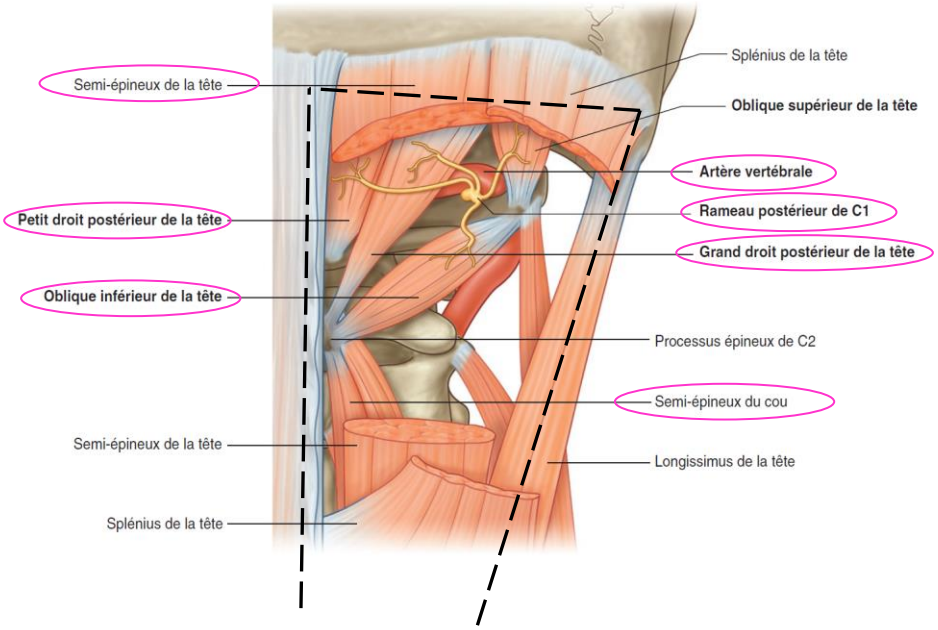

Triangle suboccipital

9 Liens

Gray's Anatomie

https://sciencesindustrielles.com/Progressions/M%C3%A9decine/Gray%E2%80%99s%20Anatomie%20pour%20les%20%C3%A9tudiants%20%282015%29.pdf

Docteur par cœur

https://www.youtube.com/c/DocteurParC%C5%93ur

Olivier TROST – Cours d'Anatomie
https://www.youtube.com/channel/UCsvpxufC2Aj8MGdaNh9JOGw/playlists

Banque d'images
https://www.imaios.com/fr/e-anatomy